

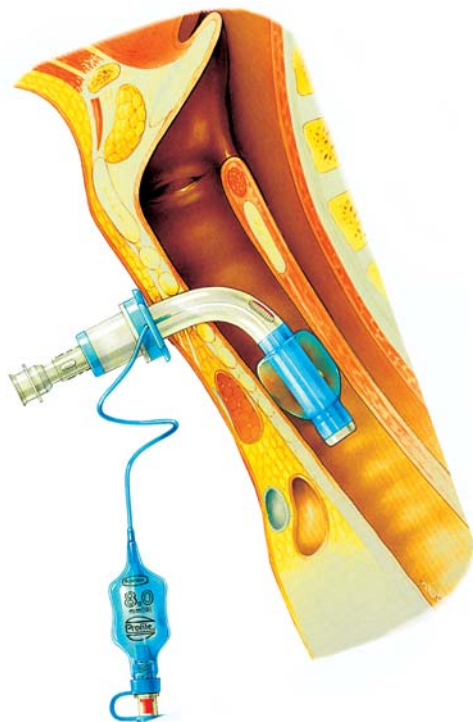


ТРАХЕОСТОМИЯ У НЕЙРОХИРУРГИЧЕСКИХ БОЛЬНЫХ

(ПОКАЗАНИЯ К ОПЕРАЦИИ,
МЕТОДИКА ТРАХЕОСТОМИИ, УХОД)

Издание второе, дополненное.

Пособие для врачей



МИНИСТЕРСТВО ЗДРАВООХРАНЕНИЯ РОССИЙСКОЙ ФЕДЕРАЦИИ
РОССИЙСКАЯ МЕДИЦИНСКАЯ АКАДЕМИЯ ПОСЛЕДИПЛОМНОГО ОБРАЗОВАНИЯ
НИИ НЕЙРОХИРУРГИИ им. академика Н.Н. БУРДЕНКО РАМН

ТРАХЕОСТОМИЯ
У НЕЙРОХИРУРГИЧЕСКИХ БОЛЬНЫХ
(ПОКАЗАНИЯ К ОПЕРАЦИИ,
МЕТОДИКА ТРАХЕОСТОМИИ, УХОД)

Издание второе, дополненное.

Пособие для врачей

Утверждено на совместном заседании
№ 2 от 18. 02. 2004 г. секции № 3 "нейрохирургия"
Учёного совета Минздрава Российской Федерации
и Учёного совета ГУ НХИ им. проф. А.Л. Поленова

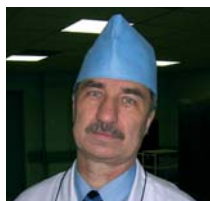
Москва, 2007



НИИ нейрохирургии
им. Бурденко РАМН

Отделение реанимации и интенсивной терапии
НИИ нейрохирургии им. академика Н.Н. Бурденко

Москва, 4-я Тверская-Ямская д. 16
Тел. 250-90-40 www.nsicu.ru



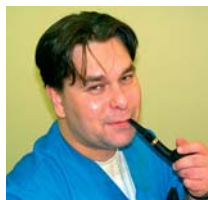М.С. Фокин



А.С. Горячев



И.А. Савин



К.М. Горшков



А.Н. Щепетков

В пособии для врачей даны показания к выполнению трахеостомии у нейрохирургических больных с различными вариантами нарушений дыхания и глотания. Также предлагаются методы выполнения операции, уход за трахеостомированными больными и сроки деканюляции.

На большом клиническом материале определены оптимальные сроки операции трахеостомии. Подробно рассмотрены вопросы профилактики и лечения возможных осложнений.

Предложены наиболее рациональные и современные методы трахеостомии, в значительной мере уменьшающие или исключающие развитие осложнений.

Пособие для врачей предназначено для нейрохирургов, анестезиологов-реаниматологов, отоларингологов. В связи с тем, что первое издание настоящего пособия вызвало живой интерес коллег, коллектив авторов подготовил расширенное и дополненное второе издание, в котором отражены новые результаты клинических исследований и сделана попытка ответить на вопросы, адресованные авторам пособия.

Пособие для врачей подготовлено на кафедре нейрохирургии Российской медицинской Академии последипломного образования к.м.н., доцентом М.С. Фокиным и в отделении реанимации и интенсивной терапии НИИ нейрохирургии им. акад. Н.Н. Бурденко Российской Академии медицинских наук д.м.н. И.А. Савиным и врачами А.С. Горячевым, К.М. Горшковым, и А.Н. Щепетковым.

ISBN 5-7249-0801-8

Введение.

Обеспечение проходимости дыхательных путей и защита от аспирации в нейрореанимации в настоящее время является стандартом оказания помощи при целом ряде заболеваний и критических состояний. "Трахеостомия или пролонгированная интубация?", - этот вопрос остается актуальной темой семинаров, заседаний научных обществ и даже консилиумов у постели больного. Выбор метода протекции дыхательных путей может зависеть от опыта врачей принимающих решение, владения методиками выполнения процедур и оперативных вмешательств и от технических возможностей. Однако в ряде ситуаций трахеостомия не имеет альтернатив, а сроки выполнения трахеостомии существенно меняют стоимость сроки и качество лечения.

Необходимость написания пособия обусловлена тем, что показания, сроки и методы выполнения трахеостомии у нейрохирургических больных постоянно вызывают острую дискуссию у нейрореаниматологов, нейрохирургов и отоларингологов. Опираясь на опыт НИИ нейрохирургии имени академика Н.Н. Бурденко (более 4 тысяч нейрохирургических пациентов в год), авторы пособия, делают акцент на тех клинических ситуациях, когда операция трахеостомии снижает количество осложнений, сокращает время ИВЛ и пребывания в отделении реанимации, улучшает качество жизни и результаты лечения. Актуальным является изучение различных осложнений при данной операции и разработка методов их профилактики и лечения.

Современные оптимальные методы ухода за трахеостомированными больными на разных этапах обеспечивают общий успех лечения нейрохирургических больных.

Большой опыт лечения данной категории больных позволил сформулировать алгоритм принятия решения о необходимости операции трахеостомии и показать преимущества ранней трахеостомии.

Кроме того, замена трахеостомии на трахеостому у больных с грубыми бульбарными нарушениями и находящихся в сознании, позволяет раньше переводить их на самостоятельное дыхание и проводить весь комплекс реабилитационных мероприятий, включая занятия с логопедами.

Материально-техническое обеспечение метода

Аппаратура:

1. Аппарат искусственной вентиляции лёгких мод. ЭДАЛТ СТАР 1500/2000, США Nellcor Puretán Bennet 97/165.
2. Эндоскопы: бронхофиброскопы FB-15X, FB-18X/RX, FB-19TX, Япония, Асахи Оптикал Ко., ЛТД, 96/405.
3. Катетеры для дренирования и отсасывания полимерные с цветовой индексацией насадок однократного применения, стерильные, длиной 500 мм, №№ 8, 10, 12, 14, 16, 20 (по шкале Шарьера) "ТЗМОН", со следующими исполнениями вводимого конца катетера: прямой с центральным и двумя боковыми отверстиями, Россия, АО "Тюменский завод медицинского оборудования и инструментов", 98/219-32.
4. Комплекс рентгеновский диагностический снимочный, в составе: ВЧ генератор, стол снимков с плавающей декой, приставка томографическая, излучатель рентгеновский, колонка для излучателя, стойка снимков вертикальная, коллиматор, кабель высоковольтный, США, Беннет Экс-рэй Текнолоджиз, 96/220.
5. Монитор прикроватный HP 78352C, США, "Хьюлетт-Паккард", 97/661.
6. Набор для дилатационной трахеостомии с зажимом Ховарда-Келли, Великобритания, "Portex", 100/891.
7. Набор для дилатационной трахеостомии с рогом "Ultraperc", Великобритания, "Portex", 100/561/.
8. Отсасыватель реанимационный "ОРЕАН-1", для отсасывания секрета из просвета бронхов, трахеи и других отделов дыхательных путей взрослых и детей, Россия, АО ВНИИМП-ВИТА (г. Москва) 97/17-174.
9. Трубки трахеостомические с каналом для санации надманжеточного пространства, Великобритания, "Portex" "Suctionaid", 100/860/.
10. Трубки эндотрахеальные, Великобритания, "Шервуд-Дэвис и Гек" - "сайнамид ов Грейт Британ" 97/530.

Лекарственные препараты:

1. Ардуан (пипекурония бромид) Gedeon Richter Ltd.
Венгрия, 011430/01- 1999, 14.10.99
2. Атропина сульфата раствор для инъекций 0,1%
Россия, 70/151/71
3. Бетадин (Повидон-Йод) Egis Pharmaceutical Works
Венгрия, 008387, 20.01.98
4. Глиатилин (Холина альфосцерат), Италия, 003561, 07.12.93
5. Диоксидина раствор для инъекций 1% Россия, 76/647/4
6. Натрия оксибутирата раствор 20% Россия, 69/737/9
7. Реланиум (Диазепам) Polfa, Warsaw Pharmaceutical Works
Польша, 008711, 19.10.98
8. Фентанил Polfa Польша, 003567, 08.12.93
9. Флуимуцил (Ацетилцистеин) Zambon Group SPA
Италия, 00294, 11.03.74.02.11.84, 18.04.95
10. Гидрокортизона ацетата суспензия для инъекций 2,5%
[Гидрокортизон], Россия, 83/1252/7
11. Натрия хлорид изотонический раствор для инъекций 0,9%
(натрия хлорид), Россия, 70/765/10

Противопоказания и показания

Противопоказания:

- наличие гнойно-септических процессов в области наложения трахеостомы;
- возраст пациентов до 1,5 лет.

Показания для трахеостомии в нейрохирургической клинике удобно разделить на три группы:

1. Обеспечение проходимости дыхательных путей.
2. Защита от аспирации.
3. Длительная ИВЛ.

Принятие решения о целесообразности выполнения трахеостомии

Очевидно, что наличие противопоказаний снимает вопрос о трахеостомии.

Но если противопоказаний нет, и нужно принимать решение, мы видим, что показания для трахеостомии и для трансларингеальной интубации идентичны. Как сделать выбор?

Рассмотрим положительные аспекты трансларингеальной интубации, а затем трахеостомии основанные на обширном опыте отделения реанимации Института нейрохирургии.

В тех случаях, когда трансларингеальная интубация трахеи является достаточным методом обеспечения проходимости и протекции дыхательных путей, её бесспорными преимуществами являются:

1. скорость (время интубации и экстубации в стандартной ситуации для опытного специалиста 3-5 секунд)
2. минимум агрессии (трахеостомия, даже пункционно-дилатационная, - это операция)

Недостатки трансларингеальной интубации рассмотрим одновременно с преимуществами трахеостомии.

Преимущества ранней трахеостомии перед пролонгированной интубацией:

1) облегчается санация трахеобронхиального дерева с одновременным повышением качества и сокращением времени санации; замена трахеостомической трубки осуществляется легче, чем интубационной; снижается риск асфиксии, который часто возникает у интубированных больных вследствие окклюзии интубационной трубки мокротой; практически минимален риск однолёгочной вентиляции;

2) снижается риск развития синуситов, отитов, аспирационных пневмоний, на фоне повышения достоверности микробиологических тестов, облегчается проведение бронхоскопии и ингаляции;

3) пациент субъективно легче переносит трахеостомическую трубку (отсутствует инородное тело в носоротоглотке), она вызывает меньше болевых ощущений. Нет необходимости вводить седативные препараты при вентиляции во вспомогательных режимах. Тем самым облегчается синхронизация больного с респиратором, снижается риск ателектазов и пневмотораксов;

4) существенно облегчается прекращение респираторной поддержки: во-первых, за счет снижения сопротивления в дыхательных путях по сравнению с сопротивлением, возникающем при прохождении воздуха через носоглотку или интубационную трубку, что понижает цену дыхания, а для больных со сниженной силой дыхательной мускулатуры это особенно актуально; во-вторых, у трахеостомированного больного возможно безопасно применять протоколы прекращения ИВЛ предписывающие пробные и тренировочные временные отключения больного от респиратора.

5) при удовлетворительной функции дыхания, даже при грубых бульбарных нарушениях, использование трахеостомической трубки с герметизирующей манжетой позволяет отклю-

чать больного от ИВЛ и переводить на самостоятельное дыхание.

6) у больного с трахеостомой можно легко провести оценку состояния ротоглотки и гортани. Это принципиально важно для профилактики контаминации ротоглотки и снижения риска аспирационных пневмоний. Также появляется возможность адекватно, своевременно оценивать регресс бульбарных нарушений (подвижность надгортанника и голосовых складок) в том числе с помощью фиброскопа;

7) поскольку у больного с грубыми нарушениями глотания жизненно необходима протекция дыхательных путей от аспирации, а интубационная трубка блокирует движения надгортанника: - чем раньше выполнена трахеостомия, позволяющая использовать трахеостомическую трубку с герметизирующей манжеткой, тем раньше восстановится глотание.

8) длительное воздействие герметизирующей манжетки на аппарат гортани и повторные переинтубации повышает риск гнойно-воспалительных повреждений гортани с последующим формированием грубых рубцов и стенозов.

9) активизация и реабилитация интубированного пациента крайне сложна, рискованна, а зачастую просто невозможна, в то время как пациент с трахеостомой после соответствующей подготовки может быть выписан домой и наблюдаться амбулаторно.

Таким образом, ключом к принятию решения является прогноз *длительности* необходимой протекции дыхательных путей.

Если прогнозируемая длительность протекции дыхательных путей превышает 7 - 10 суток - рекомендована ТРАХЕОСТОМИЯ.

Сроки выполнения операции трахеостомии

Во всех случаях, когда длительность выхода из коматозного состояния, потребность в ИВЛ, или необходимость протекции дыхательных путей от аспирации превысит 7-10 дней мы (авторы пособия) рекомендуем выполнять трахеостомию **в первые - вторые сутки.**

Почему ранняя трахеостомия?

Во-первых, если откладывать операцию более 5-7 дней, пациент рискует получить полный список осложнений связанных с пролонгированной интубацией.

Во-вторых, выполнение трахеостомии после длительной интубации на фоне развившегося трахеобронхита повышает количество осложнений трахеостомии.

Резюмируя вышесказанное можно сказать, что ранняя трахеостомия приводит к уменьшению продолжительности ИВЛ, снижению риска инфекционных осложнений, создает возможности реабилитации функции глотания, понижает риск осложнений от реинтубации.

**ЕСЛИ ТРАХЕОСТОМИЯ НУЖНА,
ТО ЧЕМ РАНЬШЕ ВЫПОЛНЕНА
ОПЕРАЦИЯ - ТЕМ ЛУЧШЕ.**

**Алгоритм принятия решения о трахеостомии
у интубированного пациента поступающего в
отделение реанимации из операционной или
приёмного покоя.**

1. Оценка уровня сознания

А. Коматозное состояние продлится более 7суток - **трахеостомия.**

Б. Сознание восстановилось - **второй шаг** алгоритма.

2. Оценка Respiratory drive (респираторного драйва)

оценивается способность дыхательного центра задавать необходимую частоту и ритм дыхания, и эффективность работы дыхательной мускулатуры.

А. Недостаточность респираторного драйва продлится более 7суток - **трахеостомия.**

Б. Ритм, частота и глубина дыхания соответствуют индивидуальной норме - **третий шаг** алгоритма.

3. Оценка вентиляционно-перфузионных соотношений

оценивается способность легких насыщать кровь кислородом и выводить углекислоту (обойтись без ИВЛ). Причиной вентиляционно-перфузионных нарушений могут быть и РДС, и тяжелая пневмония, и кардиальная патология.

А. Вентиляционно-перфузионные нарушения требующие ИВЛ продлятся более 7суток - **трахеостомия.**

Б. Вентиляционно-перфузионные нарушения отсутствуют или незначительны (не требующие ИВЛ) - **четвертый шаг** алгоритма.

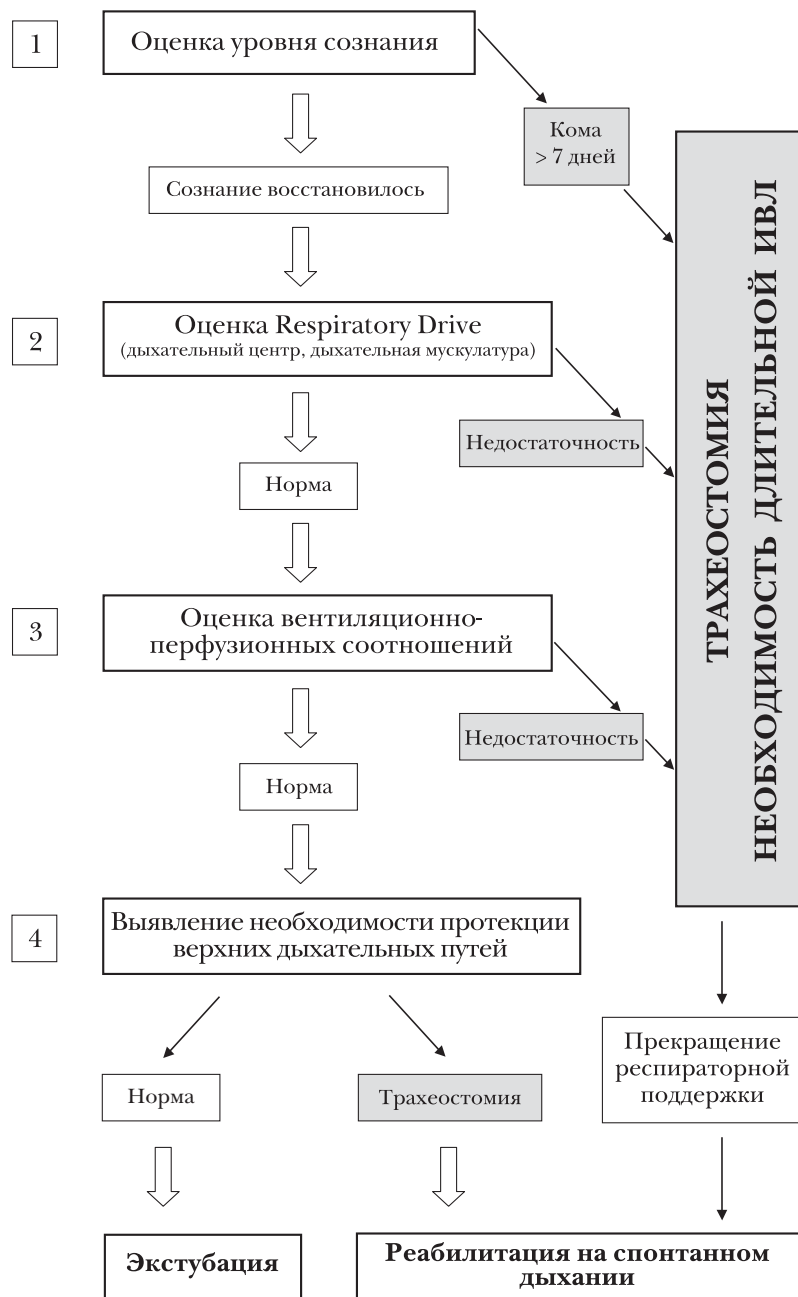
4. Оценка необходимости протекции дыхательных путей

оценивается проходимость дыхательных путей и качество глотания (выявляется наличие бульбарных нарушений).

А. Если у пациента нет необходимости в протекции дыхательных путей - **Экстубация.**

Б. Выявлены бульбарные нарушения, требующие протекции дыхательных путей - **трахеостомия** и дальнейшая реабилитация на спонтанном дыхании.

Алгоритм принятия решения о трахеостомии



Протокол оценки нарушений глотания у больных с бульбарным синдромом

Последний шаг приводимого алгоритма при недостаточном опыте работы с пациентами, имеющими повреждения структур ЗЧЯ и, прежде всего ствола мозга, может вызывать затруднения. Приводим протокол оценки и шкалу бульбарных нарушений применяемый в НИИ нейрохирургии им Н. Н. Бурденко.

В Институте нейрохирургии им. Н.Н. Бурденко с 1997г. оценка нарушений глотания выполняется с использованием фиброларинготрахеоскопии. За этот период было обследовано 1653 больных с бульбарными нарушениями. Проведенный анализ с учетом данных визуализации расстройств глотания позволил выделить 5 вариантов, послуживших основой оценочной шкалы бульбарных нарушений.

Варианты бульбарных нарушений

Таблица 1.

Бульбарные нарушения	<ul style="list-style-type: none">Чувствительность слизистой гортаноглотки	<ul style="list-style-type: none">Функция глотания	<ul style="list-style-type: none">Положение надгортанника (оценка степени паретичности надгортанника)
1 степень	<ul style="list-style-type: none">Частично сохранена	<ul style="list-style-type: none">Сохранена	<ul style="list-style-type: none">Верхнее (норма)
2 степень	<ul style="list-style-type: none">Частично сохранена	<ul style="list-style-type: none">Частично нарушена	<ul style="list-style-type: none">Верхнее
3 степень	<ul style="list-style-type: none">Отсутствует	<ul style="list-style-type: none">Нарушена	<ul style="list-style-type: none">Верхнее
4 степень	<ul style="list-style-type: none">Отсутствует	<ul style="list-style-type: none">Грубо нарушена	<ul style="list-style-type: none">Среднее
5 степень	<ul style="list-style-type: none">Отсутствует	<ul style="list-style-type: none">Отсутствует	<ul style="list-style-type: none">Нижнее (паралич надгортанника)

Чувствительность слизистой гортаноглотки оценивалась прикосновением бронхоскопа к слизистой оболочке гортани, глотки, надгортанника. Сохранность чувствительности и степень её нарушения определялась реакцией мышц ротоглотки:

- 1) живое сокращение мышц, смыкание голосовых складок, движение надгортанника в полном объеме - **реакция сохранена**;
- 2) вялая, ослабленная реакция - **реакция частично сохранена**;
- 3) **реакция отсутствует**.

Функция глотания оценивалась клинически и фиброскопически:

- 1) **норма** - акт глотания не нарушен;
- 2) **частично нарушена** - пассивное затекание слюны в трахею практически отсутствует или минимально выражено. Аспирационный синдром не развивается, однако небольшое количество тест-материала (например, геля, окрашенного синькой) попадает в трахею при глотании, если пробный болюс превышает 2-3 мл. При данном варианте нарушения функции глотания способность пациента выполнить тестовое глотание зависит от уровня активности, критичности и способности сосредоточиться на выполняемом действии;
- 3) **нарушена** - пассивное затекание слюны в трахею происходит практически постоянно. Объём аспирации зависит от интенсивности слюноотделения и от способности больного откашливать и сплевывать слюну и мокроту. При пробном глотании значительное количество тест-материала попадает в трахею. Больной нуждается в частой эвакуации слюны и мокроты из ротоглотки и верхних отделов трахеи, однако в течение нескольких часов может иметь место компенсированная или субкомпенсированная дыхательная недостаточность;
- 4) **грубо нарушена** - тест-материал (например, гель, окрашенный синькой) попадает в трахею при глотании почти

полностью, постоянно происходит аспирация содержимого ротоглотки в трахею, но имеются минимальные глотательные движения;

- 5) отсутствует - глотание невозможно, постоянно происходит затекание содержимого ротоглотки в трахею. При попытке инициировать акт глотания, движений щитовидного хряща и напряжения диафрагмы рта нет. В этой ситуации оценивать качество глотания с использованием тест-материала и фиброскопического контроля не целесообразно.

Положение надгортанника.

Мы выделяем три положения паретичного надгортанника: "верхнее", "среднее", "нижнее".

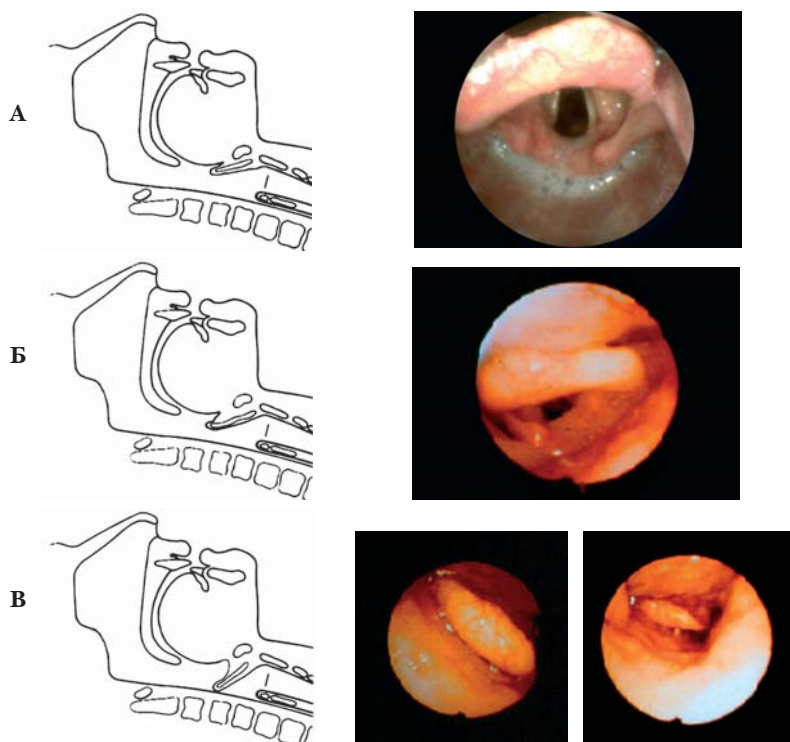


Рисунок 1. Варианты положения паретичного надгортанника.

При "верхнем" положении надгортанника препятствия дыханию нет, и голосовая щель хорошо визуализируется даже при непрямой ларингоскопии.

При "нижнем" положении надгортанника (больной на спине) он лежит на задней стенке глотки, у больного возникает "храпящее дыхание", а при наличии даже небольшого отека слизистой оболочки надгортанника и задней стенки глотки возникает стридорозный тип дыхания, требующий немедленной интубации трахеи или трахеостомии. При "нижнем" положении надгортанника осмотр голосовой щели возможен с помощью фиброскопа или при прямой ларингоскопии (в ходе интубации). При "верхнем" положении надгортанника возможен весь спектр нарушений его движения от минимальных до полной неподвижности при попытке глотания.

"Среднее" положение надгортанника является промежуточным. Объём движений надгортанника зависит от выраженности пареза. В норме в покое он находится в "верхнем" положении, а при глотании активно опускается, полностью закрывая голосовую щель. "Среднее" положение надгортанника всегда сочетается со значительным ограничением объёма движений.

При "нижнем" положении надгортанника активных движений не бывает.

Описание вариантов бульбарных нарушений (нарушений функции глотания).

Первый вариант - характеризуется наличием частично сохраненной чувствительности слизистой оболочки гортани, но подвижность надгортанника и функция глотания сохранена. Эти пациенты лишь изредка поёргиваются при глотании жидкой пищи и могут обходиться без зондового кормления.

Второй вариант - негрубое нарушения функции глотания при частично сохраненной чувствительности слизистой оболочки гортани, значительно ограничивает пациентов. Их удастся кормить малыми порциями (с чайной ложки) пищей консистенции сметаны, шоре, киселя. В тех случаях, когда у

пациента снижена критичность и способность сосредоточиться на выполняемом действии, возникает необходимость переходить на зондовое кормление.

Третий вариант - имеется грубое нарушение чувствительности слизистой оболочки гортани, при этом также грубо нарушена функция глотания, что делает необходимым зондовое кормление.

Этот вариант наиболее опасен в плане недооценки тяжести состояния, т.к. надгортанник находится в верхнем положении и не препятствует дыханию. Вместе с тем постоянно происходит аспирация содержимого ротоглотки в трахею. На фоне нарушения чувствительности слизистой оболочки гортани и трахеи и угнетении кашлевого рефлекса - аспирация проявляется уже достаточно поздно в виде дыхательной недостаточности и быстро прогрессирующей пневмонии.

Четвертый вариант - имеется грубое нарушение чувствительности слизистой оболочки гортани, при этом грубо нарушена функция глотания, надгортанник находится в среднем положении и обычно не препятствует дыханию. При этом варианте аспирация проявляется достаточно быстро после прекращения защиты дыхательных путей в виде дыхательной недостаточности и клокочущего дыхания.

Пятый вариант - имеется грубое нарушение чувствительности слизистой оболочки гортани, при этом отсутствует функция глотания. Надгортанник лежит на задней стенке глотки, т.е. находится в "нижнем" положении, осмотр голосовой щели возможен только с помощью фиброскопа или при прямой ларингоскопии (в ходе интубации). У этих пациентов обычно дыхательная недостаточность проявляется сразу после прекращения протекции дыхательных путей (экстубации) в виде затрудненного дыхания, снижения SaO₂ и нарушения КОС.

Третий, четвертый и пятый варианты бульбарных нарушений требуют защиты дыхательных путей от аспирации (интубация трахеи и трахеостомия) и осуществления зондового кормления или выполнения операции гастростомии (жела-

тельно с фундопликацией). Разделение по степени тяжести используется для оценки неврологической динамики и эффективности проводимой терапии.

Клинический метод оценки и дифференциальной диагностики вариантов бульбарных нарушений у интубированного пациента.

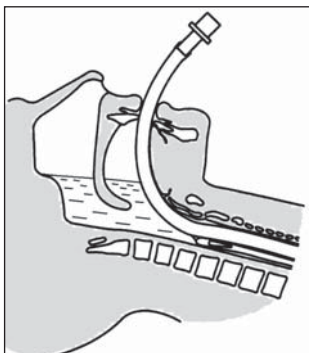


Рисунок 2. Интубированный больной с бульбарными нарушениями (схематично показан уровень секрета, скапливающегося в ротовой полости).

Один из принципиальных вопросов, на который должен ответить реаниматолог у больного с бульбарными нарушениями: "Возможно ли его безопасно экстубировать?". Для решения этой проблемы необходимо определить вариант бульбарных нарушений. Это особенно затруднительно при наличии интубационной трубки. Приводимые ниже методики оценки позволяют выявлять 3 - 5 вариант бульбарных нарушений, требующих протекции дыхательных путей.

Клинический метод.

Для дифференцировки вариантов бульбарных нарушений следует оценить:

- 1) способность больного широко открыть и закрыть рот (при 3 - 5 варианте выявляется весь спектр нарушений от тризма до вялого отвисания нижней челюсти);
- 2) способность проглотить слюну, скапливающуюся во рту, оценивается также объем движения щитовидного хряща и напряжение диафрагмы рта, как важное внешнее проявление полноценности акта глотания;

- 3) полость рта и ротоглотки должна быть свободна от слюны и мокроты (для 3 -5 вариантов бульбарных нарушений характерно обилие секрета в ротоглотке, истечение слюны изо рта, даже через наружные носовые ходы при параличе мышц мягкого неба).
- 4) объем движений языка. Объем движений языка отражает сохранность функции подъязычного нерва, который иннервирует м. *geniohyoideus* и м. *thyrohyoideus*, обеспечивающих закрытие входа в гортань надгортанником. При 3 - 5 варианте бульбарных нарушений больной обычно не может выдвинуть язык за линию зубов, что свидетельствует о грубых бульбарных нарушениях;
- 5) реакцию больного на интубационную трубку. Отсутствие реакции на интубационную трубку свидетельствует о грубом нарушении чувствительности слизистой оболочки ротоглотки и входа в гортань, приводящей к нарушению глотания;
- 6) реакцию на санацию трахеи. Отсутствие кашля на введение санационного катетера говорит о снижении чувствительности слизистой трахеи.

Грубое снижение чувствительности ротоглотки в сочетании со снижением или отсутствием кашлевого рефлекса (пп. 5 и 6) особенно неблагоприятны. Если при таком сочетании врач экстубирует больного, то аспирация слюны, а при регургитации, аспирация желудочного содержимого не будет сопровождаться кашлем. В этой ситуации аспирация происходит незаметно для пациента и медперсонала ("немая аспирация").

Операция трахеостомии

К ранним трахеотомиям относятся операции, выполненные на 1-3 сутки после начала проведения искусственной вентиляции лёгких. В настоящее время возможно выполнение трахеостомии, как традиционным хирургическим способом, так и пункционно-дилатационным методом. Выбор метода трахеостомии - прерогатива лечащего врача.

К настоящему времени описано множество вариантов хирургической трахеостомии ("по Бьёрку", "с окошком", "с язычком или мостиком вверх или вниз" и т.д.). Вместе с В.Д. Паршиным, В.Н. Фоломеевым и В.Л. Кассилем мы считаем, что наиболее удобной и безопасной в плане ухода и количества осложнений является нижняя трахеостомия с изоляцией просвета трахеи от мягких тканей кожно-трахеальными швами, т.е. формированием хирургической стомы.

Техника трахеостомии.

С разрешения авторов дословно приводим описание хирургической трахеостомии по книге "Искусственная и вспомогательная вентиляция легких" (В.Л. Кассиль, М.А. Выжигина, Г.С. Лескин Москва 2004г.).

"Операцию, если к ней нет экстренных показаний, лучше производить после ликвидации гипоксии и стабилизации общего состояния больного на фоне уже проводимой ИВЛ. Необходимо помнить, что трахеостомию следует выполнять с соблюдением строжайших правил асептики, в операционной, как любую полостную операцию.

Оперировать целесообразно в условиях общей анестезии, с добавлением местного обезболивания для гидравлической препаровки тканей. Под плечи больного подкладывают поперечный валик высотой 10 -12 см. Не следует чрезмерно запрокидывать голову - это приводит к смещению трахеи в

краниальном направлении и изменению анатомических ориентиров.

Разрез кожи длиной 4-5 см лучше делать вертикально от середины перстневидного хряща вниз (при короткой шее можно произвести горизонтальный разрез длиной 6-7 см на 1,5-2 см ниже перстневидного хряща). Затем тупым путем раздвигают мягкие ткани до трахеи по "белой линии" шеи. При этом необходимо постоянно контролировать пальцем положение трахеи, чтобы не сместиться в сторону от нее. Перешеек щитовидной железы тупо смещают вниз или вверх в зависимости от анатомических особенностей. Некоторые авторы рекомендуют пересекать перешеек, чтобы в нем не возникало пролежней от давления канюли. Нельзя чрезмерно скелетизировать кольца трахеи, чтобы не нарушить кровоснабжение ее хрящей (опасность развития рубцовых осложнений). По средней линии рассекают два хрящевых полукольца, оптимально 2-3е или 3-4е. Повреждения 1-го полукольца, а тем более перстневидного или щитовидного хрящей гортани значительно повышают вероятность образования стеноза после деканюляции.

При выполнении трахеостомии у больных, которым предполагается длительное стояние канюли в трахее (более 1 мес.), рекомендуется подшивать края разреза слизистой оболочки трахеи к краям кожной раны. При этом особое внимание следует обращать на изоляцию хрящей трахеи от просвета последней, это значительно снижает возможность их инфицирования. Опасения, связанные с возможным формированием хронической трахеостомии, которая в дальнейшем может потребовать хирургического устранения, необоснованны. Практически всегда трахеальный дефект закрывается самостоятельно (Паршин В.Д., 2000).

"Канюлю закрепляют, обведя вокруг шеи больного две марлевые или матерчатые завязки, продетые в отверстия щитка трахеостомической трубки, которые связывают между собой на боковой (не на задней!) поверхности шеи легко развязываемым узлом".

В нашем отделении при выполнении хирургической трахеостомии во всех случаях осуществляется вертикальный разрез кожи и обязательное формирование стомы с использованием кожно-трахеальных швов.

Перед началом хирургической трахеостомии после придания пациенту положения с валиком под плечами интубационную трубку мы продвигаем максимально глубоко, в положение "нижний срез трубки над кариной трахеи". Это позволяет избежать повреждения герметизирующей манжетки и разгерметизации системы "дыхательный контур - интубационная трубка - трахея пациента" после вскрытия трахеи. Такое положение интубационной трубки позволяет, используя тонкий санационный катетер, эвакуировать из трахеи, в зоне операции, кровь и мокроту через уже сформированную стому перед извлечением интубационной трубки.

Операцию трахеостомии следует рассматривать не как учебную операцию для тренировки молодых ординаторов, а как хирургическое вмешательство на жизненно важных органах. В составе бригады выполняющей эту операцию должен быть специалист в совершенстве владеющий техникой трахеостомии и несущий всю полноту ответственности за исход операции.

Мы убеждены, что негативное отношение к трахеостомии у многих врачей, несмотря на явные показания для операции, обусловлено низким качеством выполнения операции влекущим за собой большое количество осложнений.

На серии представленных снимков авторы пособия выполняют операцию у девочки 5 лет с грубым бульбарным синдромом, сформировавшимся после удаления опухоли ствола мозга.

Особенностью пациентов детского возраста является склонность к развитию постинтубационных и посттрахеостомических стенозов. Для предупреждения этих осложнений у детей до 3-5 лет применяются интубационные и трахеостомические трубки без манжеток, и всегда выполняется вскрытие трахеи ниже второго кольца.

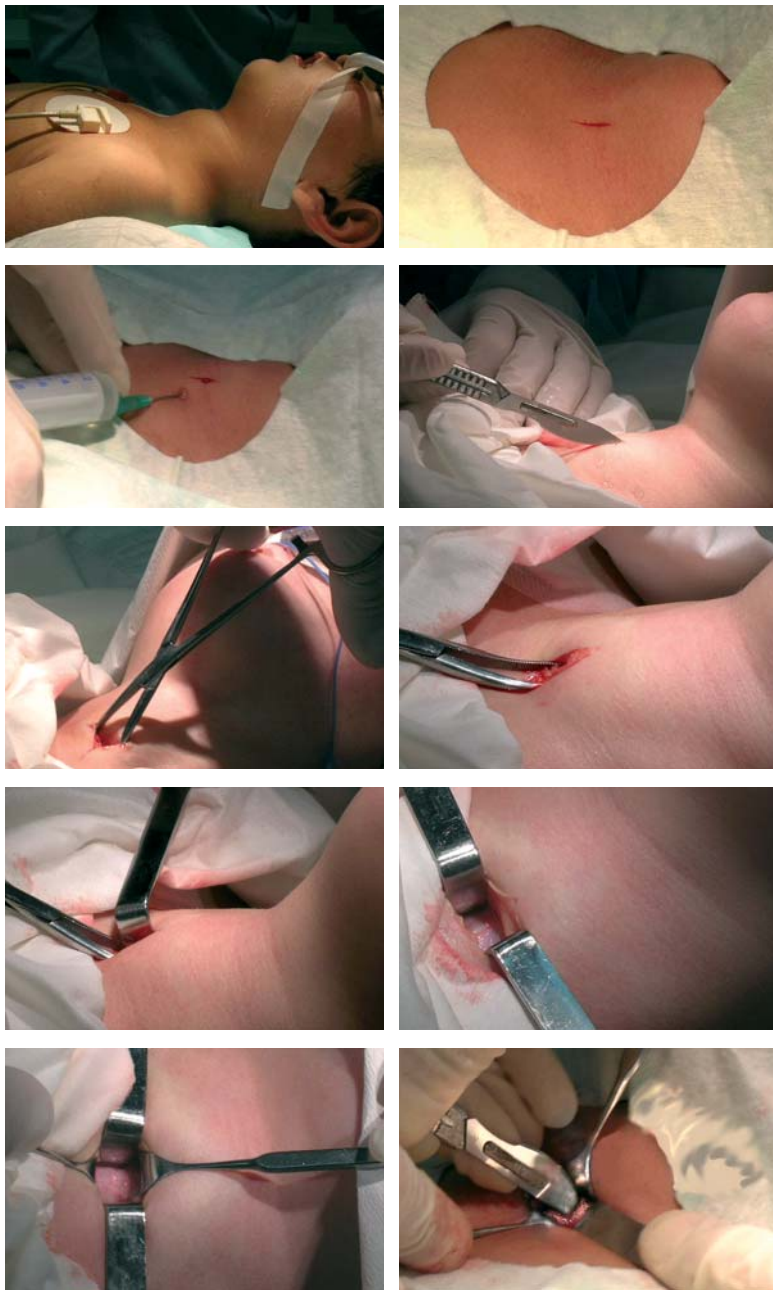


Рисунок 3. Хирургическая трахеостомия.

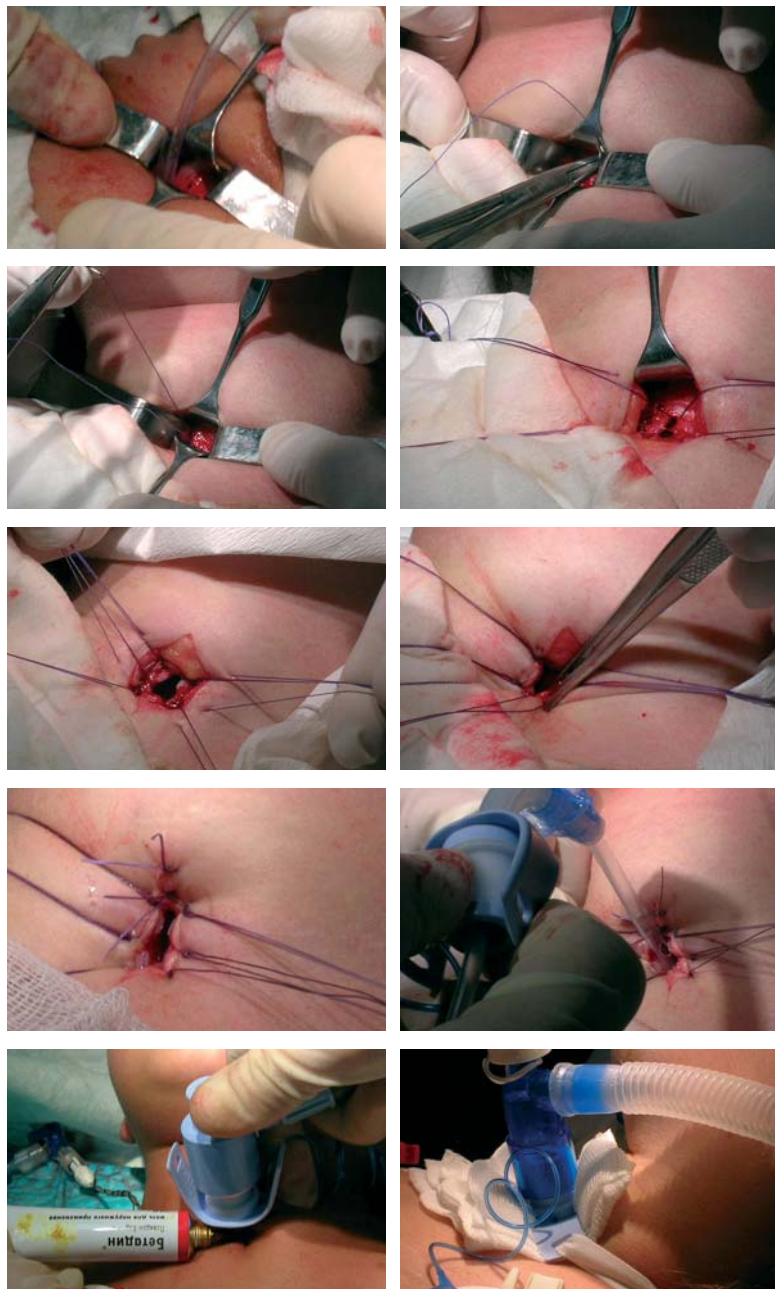


Рисунок 3. Хирургическая трахеостомия.

Пункционно-дилатационная трахеостомия

В последние годы всё большее предпочтение отдаётся пункционно-дилатационному методу, как менее травматичному, при котором значительно уменьшается количество осложнений. По данным литературы и нашему опыту на этапе постановки снижается риск кровотечений, операция занимает меньше времени по сравнению с открытым методом, а в дальнейшем уменьшается инфицирование операционной раны и величина послеоперационного рубца. Кроме того, при достаточном опыте выполнения такой трахеостомии для проведения операции нет необходимости придавать больному особое положение (валик под плечи, голова запрокинута). Это особенно важно для больных, имеющих патологию на уровне шеи и задней черепной ямки.

Трахеостомию должна выполнять бригада врачей, овладевших этой методикой на какой-нибудь клинической базе, где эта методика хорошо освоена и широко используется. Количество осложнений при пункционно-дилатационной трахеостомии напрямую связано с опытом производящих эту операцию хирургов.

Для проведения операции используют различные наборы для выполнения трахеостомии по методикам Сигли (с помощью серии дилататоров увеличивающегося диаметра) или Григза (с помощью дилатационного зажима Ховарда-Келли с внутренним каналом для проводника). Коллективом авторов пособия, с учетом накопленного опыта, предпочтение отдается методике Григза (наборы "Portex"). Операция выполняется значительно быстрее (до 1-й минуты).

Операция трахеостомии, производится интубированному больному под общей внутривенной анестезией (пропофол, фентанил + атропин). Возможно применение оксибутирата натрия и реланиума. Также обязательно применение миорелаксантов (ардуан), которое исключает возникновение кашля при пункции трахеи, что значительно снижает риск

травмирования задней стенки трахеи. Непосредственно перед операцией следует увеличить подачу O₂ во вдыхаемой смеси, чтобы исключить элемент гипоксемии.

При наличии фибробронхоскопа весь ход операции контролируется визуально через интубационную трубку с применением специального коннектора, позволяющего проводить адекватную ИВЛ в течение всей операции.



Рисунок 4. Коннектор с эластичной мембраной ("Portex")

При этом режимы ИВЛ корректируют с учётом повышения сопротивления вдоху.

Вначале интубационная трубка подтягивается вверх до положения, когда герметизирующая манжета находится над голосовыми складками. Контроль положения трубки осуществляется путём визуализации светового пятна бронхоскопа на передней поверхности шеи пациента. При невозможности бронхоскопического контроля, во время подтягивания интубационной трубки при пальпации трахеи ощущается смещение манжеты вверх.

Далее проводится пробная (поисковая) пункция трахеи тонкой иглой выше ярёмной вырезки на 1-1,5 см в проекцию светового пятна бронхоскопа. Фибробронхоскопический контроль позволяет полностью исключить травмирование задней стенки трахеи.

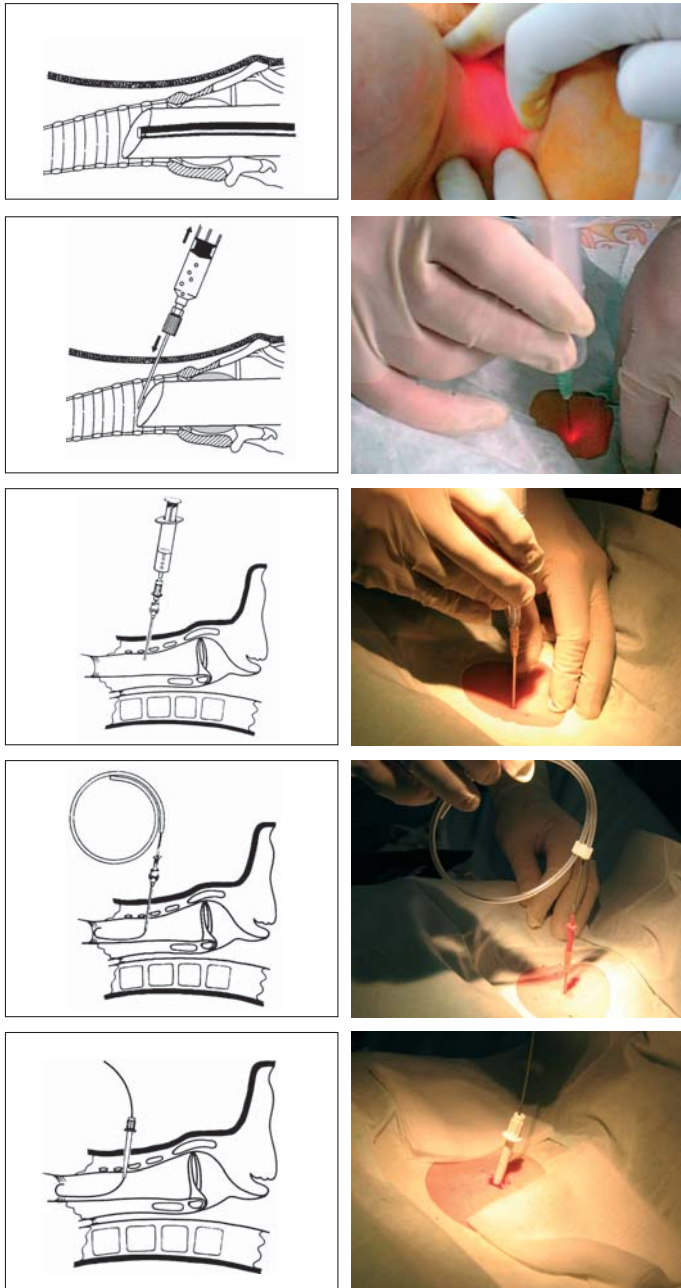


Рисунок 5. Пункция трахеи и установка проводника.

При отсутствии фибробронхоскопа, после пункции, интубационную трубку смещают несколько раз вверх и вниз на 2-3 мм. Если при пункции трахеи игла прошла через интубационную трубку, то канюля иглы будет колебаться в такт движениям трубки. В этом случае проводят коррекцию положения интубационной трубки и повторяют пробную пункцию.

Надёжным подтверждением нахождения иглы в просвете трахеи является поступление воздуха через иглу в шприц с физиологическим раствором.

Затем производится пункция трахеи уже толстой иглой с пластиковой канюлей 14 G. Канюля устанавливается в просвет трахеи, а игла удаляется. Через канюлю проводится металлический, гибкий проводник по методу Сельдингера. Канюля удаляется. Скальпелем производится кожный разрез в месте предполагаемой стомы, величина разреза должна соответствовать диаметру устанавливаемой трубки.

При использовании методики Григза (набор 100/891/, Portex) стома формируется с помощью зажима Ховарда-Келли с внутренним каналом для проводника. Сначала по проводнику вводится расширитель небольшого диаметра, формирующий канал для проведения зажима. Далее зажим в закрытом состоянии нанизывают на проводник и продвигают до его до соприкосновения с передней стенкой трахеи.

Далее, растягивают претрахеальные ткани, открывая зажим и удаляя его в открытой позиции.

Повторно нанизывают зажим на проводник и продвигают их до передней стенки трахеи. Затем, переводят рукоятки щипцов в вертикальное положение так, чтобы конец зажима, продвигаясь вперед, пенетрировал трахеальную стенку и расположился в трахеи продольно.

Расширяют отверстие в трахее, открывая зажим и извлекая его в открытой позиции.

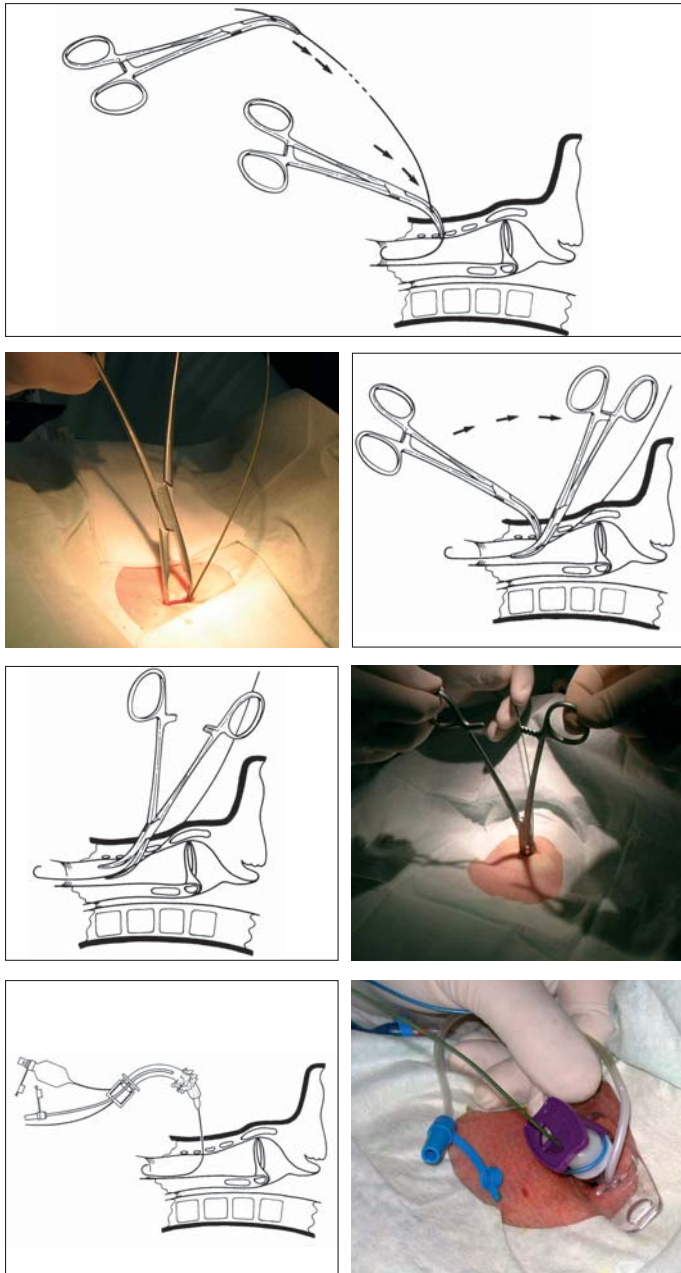


Рисунок 6. Формирование трахеостомы при помощи зажима Ховарда-Келли.

Второй распространенной техникой дилатационной трахеостомии является методика Сигли. Формирование стомы осуществляется по проводнику с помощью серии специальных расширителей увеличивающегося диаметра, вводимых последовательно. Современной модификацией данной методики является применение одного конусообразного дилатора для одноэтапного формирования стомы (набор "Ультраперк", Portex).

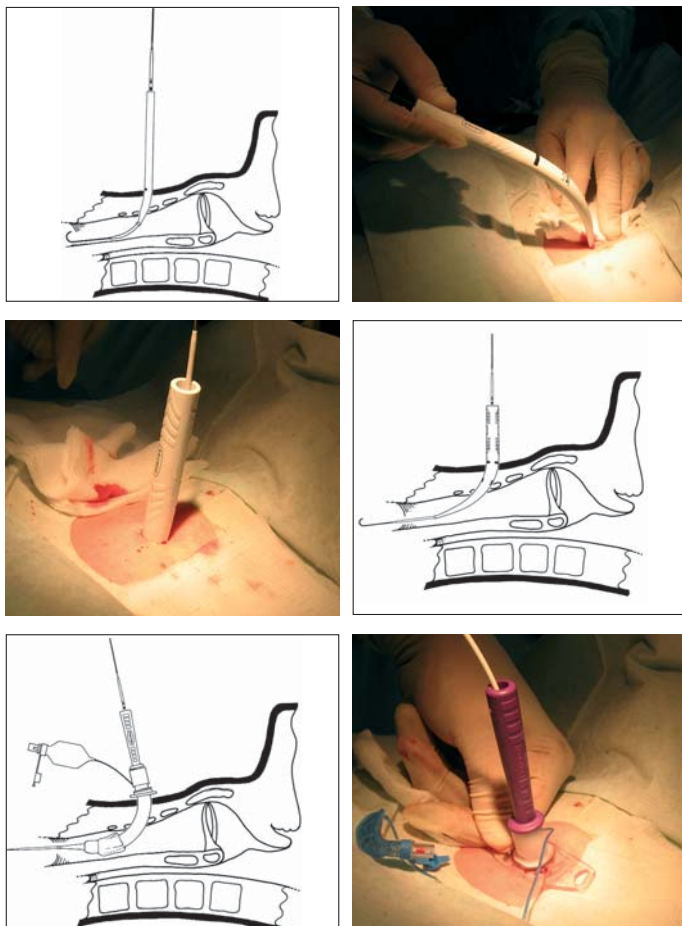


Рисунок 7. Формирование трахеостомы с помощью расширителей (модифицированная методика Сигли).

После формирования канала стомы (по методикам Сигли или Григза), по этому же проводнику устанавливается трахеостомическая трубка соответствующего размера. Отверстие в трахее должно соответствовать внешнему диаметру трахеостомической трубки. Грубой ошибкой является попытка установить трахеостомическую трубку в отверстие меньшего диаметра, так как существует реальная угроза поперечного разрыва трахеи. Также, велика в этом случае вероятность, установить трубку паратрахеально. Удаляется обтуратор и проводник. Контролем нахождения трахеостомической трубки в трахее служит поступление из неё воздуха во время аппаратного вдоха.

Интубационную трубку удаляют только после того, как налажена эффективная вентиляция через трахеостомическую трубку.

В случае осложнений в ходе трахеостомии (кровотечение и др.) оперирующая бригада должна быть готова перейти к выполнению трахеостомии обычным хирургическим путём (в наличии должен быть набор инструментов для трахеостомии и врач должен иметь соответствующие навыки).

После операции обязательно проводится аускультация дыхания и санационная бронхоскопия.

При невозможности фиброоптического контроля во время операции, после установки трахеостомической трубки производится рентгенологический контроль.

Если трахеостомическая трубка плохо зафиксирована, то при кашле, санации трахеи или поворачивании больного она может выскочить из стомы. Особенно это опасно в первые 1-5 суток после выполнения трахеостомии пункционно-дилатационным методом, т.к. стома ещё не сформировалась, и повторная установка трубки представляет определённые сложности. Поэтому особое внимание следует уделять надёжной фиксации трубки и нужно быть готовым к экстренной интубации больного.

Особенности методики пункционно-дилатационной трахеостомии (ПДТ) в нейрохирургической клинике

Основанием для предпочтения ПДТ при одинаковом уровне владения обеими методиками может быть:

- 1) сокращается время выполнения трахеостомии;
- 2) менее травматична;
- 3) отсутствие раневой инфекции;

4) возможность выполнения без валика под плечами, и с поднятым головным концом кровати (при наличии фиброскопического контроля);

- 5) меньший косметический дефект.

В 2000 году уже доложено о большом опыте (Mauberg J.S. 2000) выполнения ПДТ у больных с опухолевом или травматическом поражением шейного отдела позвоночника без придания стандартного положения с выведением шеи кпереди и без валика под плечами. Данная модификация ПДТ предполагает обязательный фиброскопический контроль.

Для пациентов с тяжелой черепно-мозговой травмой (ЧМТ) осложненной внутричерепной гипертензией (ВЧГ) несмотря на прогнозируемое длительное коматозное состояние и длительную ИВЛ трахеостомия обычно откладывается до стабилизации состояния и устойчивой нормализации внутричерепного давления (ВЧД). В соответствии с современными рекомендациями такому пациенту придаётся положение, при котором головной конец кровати приподнят на 30° без латерального и аксиального сгибания шеи (подушки или валика), чтобы обеспечить лучший отток крови по системе яремных вен. Однако наличие ликвореи или травматическое повреждение челюстно-лицевого скелета может быть показанием для незамедлительного выполнения трахеостомии. В настоящее время появились публикации о выполнении ПДТ без критического подъема ВЧД.

В отделении реанимации НИИ нейрохирургии была выполнена ПДТ в остром периоде ЧМТ, осложненном ВЧГ, у 24

больных в период с июня 2002 по декабрь 2005 года. Все больные госпитализированы с диагнозом тяжелая проникающая краниофациальная ЧМТ. На момент поступления средний балл по шкале комы Глазго (ШКГ) 4-8 баллов.

К моменту начала операции трахеостомии у всех больных на фоне проводимой интенсивной терапии и при положении больного с приподнятым головным концом была достигнута стабилизация показателя ВЧД на уровне 15-5 мм.рт.ст.

При выполнении операции валик под плечи не укладывался для предупреждения нарушений венозного оттока и нарастания ВЧД.

При проведении пробы с горизонтализацией больного отмечалась тенденция к повышению ВЧД выше 20 мм.рт.ст. У 5 больных при попытке опускания головного конца быстрое нарастание ВЧД выше 40 мм.рт.ст потребовало немедленного возвращения в исходное положение. У 19 больных повышение ВЧД происходило в течение 1-2 минут после опускания головного конца и к 2 минуте превышало 25 мм.рт.ст. Учитывая повышение показателя ВЧД при опускании головного конца, все операции выполнялись в положении с приподнятым на 30° головным концом без укладывания валика под плечи.

Операции выполнялись в условиях тотальной внутривенной анестезии. Для вводного наркоза использовались гипнотики (бензодиазепины/пропофол), миорелаксанты (с целью выключения кашлевого рефлекса), наркотические анальгетики (фентанил, промедол) и холинолитические препараты. Для поддержания анестезии использовались наркотические анальгетики (фентанил) и пропофол. Дозировки и комбинации препаратов зависели от конституциональных показателей больного и клинической ситуации.

Выполнение операции, проводилось по комбинированной методике Сигли и Григса, с использованием коммерческих наборов фирм Portex и СООК. В случае необходимости операционная бригада, была готова к выполнению операции хирургическим методом.

Методика трахеостомии:

Положение больного: приподнятый на 30° головной конец, без валика под плечами. После подтверждения стабильного состояния больного, отсутствия колебаний ВЧД, АД, EtCO₂, SpO₂ на фоне ИВЛ, с использованием специального коннектора производится фибробронхоскопия (с видеоконтролем).

После вводного наркоза интубационная трубка под контролем бронхоскопа, подтягивается кверху, до визуализации светового пятна в проекции яремной вырезки и фиксируется. В асептических условиях пунктируется трахея иглой в проекции 2-3 кольца. После визуализации положения иглы в просвете трахеи, через иглу в трахею вводится металлический проводник. В месте пункции проводится инфильтрация тканей раствором новокаина. Выполняется поперечный разрез кожи (1,5-2 см). Формирование трахеостомической раны, производится зажимом Ховарда-Келли. В сформированную трахеостому, по проводнику устанавливается трахеостомическая трубка. После подтверждения положения трахеостомической трубки в просвете трахеи, трубка фиксируется. ИВЛ продолжается через трахеостомическую трубку. Удаление интубационной трубки производится под бронхоскопическим контролем. По окончании операции проводится санационная бронхоскопия.

Бронхоскопический контроль осуществлялся дискретно (20-60с) на фоне ИВЛ через специальный коннектор. Количество бронхоскопий достигало 3-6.

Средняя продолжительность операции с момента вводного наркоза до удаления интубационной трубки составила 20-6 минут. Продолжительность наиболее агрессивных этапов операции (выдвижение интубационной трубки, формирование стомы и установка трахеостомической трубки), составила в среднем 4-2 мин. В ходе операций не было ни одного осложнения.

Сроки трахеостомии: всем больным операция выполнена до 72 часов с момента травмы. 5 больным в течение 24 часов, 12 больным - 48 часов и у 7 больных операция произведена на 3 сутки после травмы.

Таким образом, у больных с синдромом ВЧГ возможно безопасное выполнение ПДТ при укладке без валика под плечами, головной конец кровати 30 с дискретным бронхоскопическим контролем.

На 18 конгрессе по интенсивной терапии в сентябре 2005г в Амстердаме (Wolf S, Buerschaper G.) было сделано сообщение о выполнении ПДТ у 40 пациентов в остром периоде ЧМТ осложненном ВЧГ после нормализации ВЧД (3-11сутки). Авторы использовали стандартную укладку больного, методику Сигли (Blue Rhino, Cook) с видеобронхоскопическим контролем, но трахеостомия выполнялась за 4,5 (2-11) мин. В ходе операции у пациентов отмечался подъем ВЧД, однако ВЧД быстро нормализовалось после завершения операции. Ни в одном наблюдении не отмечено нарастания тяжести состояния после операции.

Сообщение завершается выводом о том, что одношаговая ПДТ - быстрая и безопасная манипуляция у пациентов с ЧМТ и не приводит к опасному подъёму ВЧД при обязательном условии предшествующей нормализации ВЧД.

Возможные осложнения трахеостомии и их профилактика

Осложнения во время операции:

Прежде всего, следует отметить, что количество и тяжесть осложнений зависит от опыта и подготовленности операционной бригады, поэтому мы рекомендуем осваивать новые методики на базе клиники, имеющей большой опыт подобных операций под руководством опытных специалистов.

1. Экстубация пациента при выполнении укладки для операции. Это осложнение характерно для ПДТ. Чтобы избежать осложнения, вначале необходимо правильно уложить пациента (валик под плечи), а затем выдвигать интубационную трубку в положение "манжетка над голосовыми складками". Чтобы избежать последствий этого осложнения нужно быть готовым к экстренной интубации.

2. Переход с ПДТ на стандартную хирургическую трахеостомию является необходимым, когда интраоперационные осложнения (кровотечение или невозможность пунктировать трахею) не позволяют завершить ПДТ. Поскольку для ПДТ интубационная трубка находится в положении "манжетка над голосовыми складками", для стандартной хирургической трахеостомии следует продвинуть трубку в положение "нижний срез трубки над бифуркацией трахеи". Следует отметить, что подобная ситуация возникает весьма редко (мы выполняли переход на стандартную хирургическую трахеостомию дважды при общем количестве 667 ПДТ).

3. Кровотечения:

а) нарушения системы гемостаза желателно коррегировать до начала операции;

б) незначительные венозные кровотечения (менее 30 мл) могут возникать при повреждении мелких вен проходящих кпереди от трахеи. Их останавливают прижатием в операционной ране или наложением дополнительных швов на

кровооточающую область;

в) при интенсивных кровотечениях, обусловленных повреждением перешейка щитовидной железы наружной яремной вены или мелких артерий, кровооточащий сосуд следует перевязать, операцию завершают открытым хирургическим способом;

г) наиболее частые причины кровотечений - это недостаточная гидропрепаровка тканей, торопливость хирурга, потеря ориентации в ране, использование острых инструментов при выделении трахеи и манипуляции латерально от трахеи, что наиболее опасно т. к. можно повредить внутреннюю яремную вену, сонную артерию или блуждающий нерв;

д) в момент вскрытия трахеи скальпелем нижнюю и верхнюю области трахеостомической раны следует защитить лопаточками или ранорасширителями, чтобы не ранить брахиоцефальный ствол (внизу) и перешеек щитовидной железы(часто вверху).

4. Попадание крови в дыхательные пути:

а) кровь из трахеи и бронхов следует удалить максимально быстро - оптимальное решение санционная бронхоскопия;

б) при стандартной хирургической трахеостомии максимально глубокое положение интубационной трубки с герметизирующей манжетой надежно защищает от этого осложнения;

в) при ПДТ если происходит кровотечение при вскрытой трахее следует максимально быстро установить трахеостомическую трубку с герметизирующей манжетой после этого бороться с кровотечением и санировать трахею;

5. Повреждения интубационной трубки:

а) вкол пункционной иглы через трахею в интубационную трубку при ПДТ возможен, если интубационная трубка не выдвинута в положение "манжетка над голосовыми складками". При подозрении на это осложнение, следует после пункции трахеи тонкой иглой сместить интубационную трубку вверх-вниз и движение иглы подтвердит осложнение. Следует удалить иглу исправить положение трубки;

б) при повреждении манжетки интубационной трубки компенсируют негерметичность дыхательного контура, меняя параметры ИВЛ, увеличивают дыхательный объем, и корректируется положение самой трубки. Профилактикой этого осложнения является правильное положение интубационной трубки (для ПДТ интубационная трубка находится в положении "манжетка над голосовыми складками", для стандартной хирургической трахеостомии следует продвинуть трубку в положение "нижний срез трубки над бифуркацией трахеи").

6. Паратрахеальная установка трахеостомической трубки.

Чтобы избежать грозных последствий этого осложнения при ПДТ, рекомендуется:

- а) контролировать на всех этапах операции во время аппаратного вдоха поступление дыхательной смеси через пункционную иглу или формируемую стому;
- б) при неэффективной ИВЛ через трахеостомическую труб-



*Рисунок 8.
Z-образный изгиб
проводника*

ку возобновляется вентиляция через интубационную трубку т.е. **NB!** интубационная трубка при ПДТ не удаляется до тех пор пока трахеостомическая трубка не зафиксирована в трахее и через неё надежно осуществляется ИВЛ. Необходимо убедиться, что металлический проводник находится в про-

свете трахеи. Для этого проводник следует подтянуть вверх на 3-4см, устранить Z-образный изгиб возникший при пара-трахеальном введении трубки, по проводнику в трахею завести пластиковую канюлю 14g, извлечь проводник, присоединить к пластиковой канюле шприц, наполовину заполненный физиологическим раствором, убедительно получить поступление воздуха в шприц при движении поршня назад. Если нет уверенности в том, что инструмент находится в просвете трахеи, - необходима повторная пункция трахеи;

в) при возможности следует использовать бронхоскопический контроль во всех сложных случаях.

При выполнении стандартной хирургической трахеостомии формирование трахеостомы кожно-трахеальными швами защищает от этого осложнения.

7. Поперечный разрыв трахеи может произойти, если диаметр трахеостомической трубки больше чем отверстие в трахее - при невозможности свободно установить трубку следует увеличить отверстие или воспользоваться трубкой меньшего диаметра, а не прикладывать большое усилие при данной манипуляции.

8. Повреждение задней стенки трахеи при ПДТ может произойти при несоблюдении методики операции. Особое внимание следует обратить на выполнение пункции трахеи иглой и положение зажима Ховарда-Келли при формировании отверстия в трахее. Использование фиброскопа позволяет избежать осложнения.

9. Повреждение перстневидного хряща создаёт угрозу формирования стеноза гортани. Избежать этого поможет правильная укладка пациента и тщательный выбор места вскрытия просвета трахеи.

10. Опасность воспламенения. Когда ИВЛ осуществляется 100% кислородом при негерметичности дыхательного контура и вскрытой трахее использовать электрокоагулятор не рекомендуется.

11. Специфика осложнений трахеостомии в нейрохирургической клинике:

Интраоперационные осложнения приводящие к нарушению вентиляции легких, внутричерепной гипертензии, колебаниям артериального давления могут иметь для пациента с нейрохирургической патологией фатальные последствия.

а) Нарушения вентиляции легких

Говоря о нарушениях вентиляции легких, прежде всего, необходимо отметить опасность гиповентиляции приводящей к гипоксемии и соответственно, гипоксии мозга. Также при гиповентиляции развивается гиперкарбия, усугубляющая внутричерепную гипертензию. Следует помнить, что и гипервентиляция приводящая к снижению уровня CO_2 в крови вызывает спазм мозговых сосудов, и в ряде случаев, существенно влияет на кровоснабжение поврежденного мозга. Исходя из сказанного понятно, что выполнение трахеостомии на спонтанном дыхании крайне нежелательно. В тех случаях, когда трансларингеальная интубация на первом этапе оказания помощи невозможна и трахеостомия является методом экстренного обеспечения проходимости дыхательных путей подача кислорода в трахею через пункционную иглу или тонкий катетер может снизить риск гипоксических осложнений.

б) Артериальная гипертензия

Наиболее опасна для больных с неклипированными аневризмами сосудов головного мозга и опухолями головного мозга. Следует не допускать развития артериальной гипертензии для минимизации риска разрыва аневризмы или кровоизлияния в ткань опухоли. Эту задачу решает анестезиолог, при необходимости увеличивая седацию и аналгезию.

в) Внутричерепная гипертензия

В остром периоде тяжелой черепно-мозговой травмы при наличии массивных или диффузных очагов повреждения развитие внутричерепной гипертензии приводит к нарушению перфузии мозга и существенно ухудшает прогноз. В комплекс мер позволяющих снизить внутричерепное давление входит положе-

ние больного на спине без подушки с головным концом кровати, поднятым на 30°, для обеспечения лучшего оттока по системе яремных вен. Стандартная укладка пациента для выполнения трахеостомии предполагает наличие валика под плечами для выведения шеи и горизонтальное положение тела. Поэтому, обычно, принимается решение о переносе трахеостомии на более поздние сроки (до стабилизации состояния пациента). Вместе с тем в настоящее время есть опыт выполнения ПДТ с фиброскопическим контролем без придания пациенту стандартного положения.

г) Артериальная гипотензия

Очевидно, что у пациента с различными вариантами НК мозга, вазоспазмом, отеком мозга артериальная гипотензия закономерно приводит к вторичным ишемическим повреждениям мозга.

Послеоперационные осложнения:

1. Подкожная эмфизема. Может развиваться при попадании дыхательной смеси под кожу при ещё несформированной стоме или как следствие повреждения слизистой оболочки трахеи при повторных пункциях иглой. Если герметизирующая манжетка находится ниже, дефекта слизистой оболочки эмфизема регрессирует самостоятельно. Подкожная эмфизема может сочетаться с пневмотораксом, поэтому необходимо срочно выполнить рентгенографию грудной клетки.

2. Пневмоторакс. Причиной могут быть баротравма или погрешности при выполнении хирургических манипуляций. Описаны осложнения, когда трахеостомическая трубка была установлена паратрахеально в полость плевры и подключена к аппарату ИВЛ, регистрация снижения SpO₂ позволило принять экстренные меры. При подозрении на пневмоторакс необходимо срочно выполнить рентгенографию грудной клетки. Для разрешения пневмоторакса выполняется дренирование плевральной полости с активной аспирацией.

3. Удаление трахеостомической трубки. Может произойти при перекладывании пациента или при двигательном возбуждении больного. Причина - слабая фиксация трубки завязками или относительно короткая трубка у пациента с толстой шейей. Для осуществления надежной фиксации ленту, удерживающую трахеостомическую трубку, окончательно завязывают, после того как извлечен валик из-под лопаток пациента, а голова уложена на подушку. Между лентой и шейей должен свободно проходить один палец. Если трахеостомированному пациенту будет выполняться нейрохирургическая операция, трахеостомическую трубку фиксируют швами.

У пациента со сформированной стомой вновь установить трахеостомическую трубку не сложно, для этого можно воспользоваться проводником или санационным катетером.

У пациента после ПДТ в течение 5 дней после операции стома еще не сформирована, поэтому для экстренного обеспечения проходимости дыхательных путей следует выполнять трансларингеальную интубацию с последующим восстановлением трахеостомы.

4. Окклюзия трахеостомической трубки. Причина неадекватная санация и увлажнение. Заменить трахеостомическую трубку по проводнику.

5. Стенозы гортани и трахеи:

а) Стеноз гортани. Развивается при непосредственном повреждении перстневидного хряща и в случае, если трахеостомия производится между перстневидным хрящом и первым кольцом трахеи и при пролонгированной коникотомии. Более частой причиной стеноза гортани является не трахеостомия, а длительная трансларингеальная интубация и травматизация голосовых складок и черпаловидных хрящей связанная с повторными переинтубациями.

б) Верхний стеноз трахеи. Возникает на уровне стомы. Причины - раневая инфекция, воспалительные изменения тканей трахеи разрастание грануляционной ткани, трахеостомия "по Бьерку".

в) Стеноз на уровне герметизирующей манжетки или конца трахеостомической трубки. Причина - формирование пролежней и эрозий слизистой оболочки трахеи, их инфицирование с последующим формированием рубца.

Лечение стенозов гортани и трахеи преимущественно хирургическое осуществляется в специализированных отделениях торакальной и ЛОР-хирургии.

6.Трахео-сосудистая фистула формируется вследствие длительного давления трубки или перераздутой манжетки на область прохождения сосуда. Причиной эрозии может быть аномально высокое расположение брахиоцефального ствола или низкая трахеостомия в сочетании с трофическими изменениями стенки трахеи на фоне трахеита. Временно остановить начавшееся кровотечение иногда удаётся дополнительным раздутием герметизирующей манжетки. Спасти пациента может только экстренно выполненная реконструктивная сосудистая операция с выключением поврежденного участка артерии.

7.Трахеомалация - изменение каркасных свойств хрящевых колец трахеи. Причиной этого осложнения является нарушение трофики стенки трахеи в сочетании с трахеитом захватывающим подслизистый слой стенки трахеи и распространением воспаления на кольца трахеи. Профилактикой является адекватное увлажнение слизистой трахеи, профилактика и лечение трахеобронхитов, использование трубок с манжетками низкого давления и контроль давления в герметизирующей манжетке.

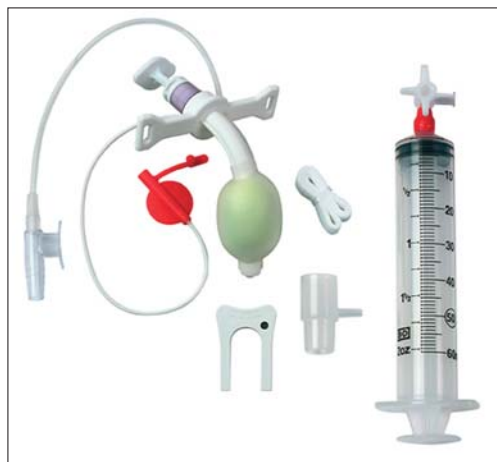


*Рисунок 9.
Манометр фирмы "Portex"
для контроля давления
в манжетке.*

Оригинальным и весьма эффективным решением являются трахеостомические трубки с пенным наполнителем манжеты компании БИВОНА.

Манжета - это камера, наполненная пенной массой, которая сдувается до введения в трахею и пассивно/в любом случае раздувается вновь, повторяя размер и форму трахеи. Т.к. естественное свойство пены - быть раздутой, давление манжеты на стенку трахеи в действительности уменьшается, когда во время вдоха пенная манжета расширяется. Пенная манжета аккуратно расширяется лишь до объема, соответствующему диаметру трахеи, таким образом, герметизируя ее без чрезмерного давления. Она "дышит" вместе с пациентом.

При подключении к аппарату ИВЛ через Т-образный коннектор пенная манжета раздувается и сдувается, следуя циклам аппарата, и герметизирует трахею при минимально возможном уровне окклюзионного давления.



*Рисунок 10.
Трахеостомическая
трубка с пенной
манжетой
("Bivona").*

Трахеомалация большой протяженности и степени может потребовать хирургического лечения или эндотрахеального стентирования.

8. Трахеопищеводный свищ. Возникает вследствие трофических изменений в задней стенке трахеи от давления герметизирующей манжетки и неспадающегося желудочного зонда. При

выявлении этого осложнения первым этапом выполняется операция гастростомии, вторым хирургическое закрытие дефекта. Есть наблюдения самопроизвольного закрытия свища после перехода на кормление через гастростому, но во всех случаях этот процесс занимал не менее трех месяцев. Профилактика трахеопищеводных свищей предполагает строгий контроль давления воздуха в герметизирующих манжетках, использование желудочных зондов меньшего диаметра и меньшей жесткости, выполнение операции гастростомии или гастростомии с фундопликацией у пациентов, которым показано длительное использование трубок с герметизирующими манжетками.

9. Разрастание грануляционной ткани в области стомы или в зоне максимальной травматизации трахеи обычно является индивидуальным вариантом ответа соединительной ткани на воспаление и повреждение. Для предупреждения этого осложнения трахеостомическую трубку смазывают глазной гидрокортизоновой мазью. Мазь "Дермазин" (основное действующее вещество сульфадиазин серебра) при ежедневной обработке трахеостомических трубок позволяет добиться регресса некрупных мягких грануляций. Крупные грануляционные разрастания в трахее могут быть удалены эндоскопически с использованием электрокоагуляции.

10. Кожно-трахеальная фистула может сформироваться при длительном канюленосительстве, однако операция закрытия дефекта обычно не представляет сложности.

Уход за трахеостомированными больными

Профилактика и лечение раневой инфекции

В основе ухода за трахеостомированными больными лежит строгое соблюдение правил асептики и антисептики, начиная с подготовки к операции.

В конце операции на область трахеостомы (вокруг трубки) накладывается стерильная салфетка с мазью "Бетадин". Мы считаем, что на настоящий момент "Бетадин" наиболее эффективное и универсальное средство для лечения раневой инфекции. Далее при уходе за трахеостомой следует соблюдать правила ухода за открытыми инфицированными ранами. По мере загрязнения или намокания салфетка укрывающая область трахеостомы удаляется, кожа вокруг стомы очищается марлевым тампоном смоченным 2% раствором перекиси водорода, осушается стерильной салфеткой, вновь накладывается мазь "Бетадин" и стерильная салфетка. Обычно в течение суток обработка области трахеостомы выполняется 3-4 раза. Единственным противопоказанием к использованию мази "Бетадин" является аллергия к препаратам йода, в этом случае мы рекомендуем пользоваться иной антибактериальной мазью.

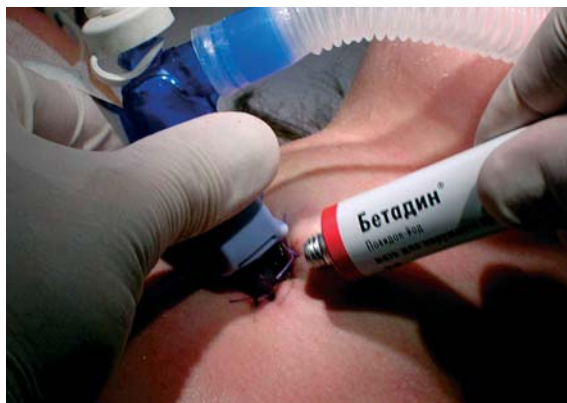

Рисунок 11. Обработка краёв раны мазью "Бетадин"

Хотя пунктионно-дилатационная трахеостомия, будучи менее травматичной влечет за собой меньше инфекционных осложнений, мы, тем не менее, осуществляем уход за трахеостомой в течение первых 10 дней как за инфицированной раной. В результате раневая инфекция не развивается, что приводит к снижению частоты и тяжести трахеобронхитов и госпитальной пневмонии и сокращению срока пребывания в отделении реанимации.

Увлажнение

Для того чтобы предметно говорить об увлажнении, напомним определения физического понятия влажности. **Абсолютная влажность (АВ)** - это количество водяного пара, содержащегося в единице объёма газа (единица измерения - мг/л). **Максимальная абсолютная влажность (МАВ)** - это максимальное количество (мг/л) водяного пара для данной температуры газа, или емкость газа для паров воды при данной температуре. Чем выше температура газа - тем больше максимальная абсолютная влажность. Насыщение газа водяным паром больше МАВ невозможно - происходит конденсация влаги в виде тумана и росы.

Соотношение максимальной абсолютной влажности и температуры воздуха										
Температура С°	15	20	30	31	32	33	34	35	36	37
Макс. абсолютная влажность мг/л	13	17	30	32	34	36	38	40	42	44

Относительная влажность (ОВ) - это отношение реальной абсолютной влажности газа к максимальной абсолютной влажности для данной температуры газа, выраженное в процентах ($АВ/МАВ \cdot 100\%$).

У здорового человека при дыхании через нос происходит согревание воздуха до 37°С и увлажнение до 100% относительной влажности, что соответствует 44мг/л абсолютной

Соотношение максимальной абсолютной влажности и температуры воздуха			
	Медицинские газы (кислород)	Атмосферный воздух	Воздух в легких
Температура С°	15	20	37
Относительная влажность %	2	50	100
Абсолютная влажность мг/л	0,5	12	44

влажности. Ежедневные потери здорового человека при самостоятельном дыхании через нос составляют 250мл воды и 350ккал тепла в сутки. Важно отметить, что испарение происходит со слизистой оболочки носа и верхних дыхательных путей.

Мерцательный эпителий трахеи и бронхов представлен преимущественно ресничными клетками (cilia - ресничка). Каждая такая клетка имеет 200-250 ресничек, которые колеблются с частотой 15/сек, непрерывно изгоняя бронхиальный секрет из дыхательных путей. Бронхиальный секрет продуцируют бокаловидные клетки эпителия и бронхиальные железы. Мерцательный эпителий трахеи и бронхов может эффективно работать только при нормальной вязкости бронхиального секрета.

В современных руководствах по ИВЛ [Кассиль В.Л. 2004г., Сатишур О.Е. 2006г.] вместо привычного термина увлажнение используется понятие "кондиционирование дыхательной смеси". Кондиционирование включает в себя очистку (фильтрацию) согревание и увлажнение дыхательной смеси.

Избыточное увлажнение приводит к конденсации влаги и разжижению секрета, - изгнание такого секрета требует большего количества движений ресничек.

Недостаток увлажнения дыхательной смеси приведёт повышению нагрузки на бронхиальные железы, избыточной потере воды - до 800мл и энергии - до 500ккал в сутки. При этом, в отличие от нормальной физиологической ситуации, когда

согревание и увлажнение вдыхаемого воздуха происходит в полости носа, - у интубированного или трахеостомированного пациента испарение происходит со слизистой оболочки трахеи и бронхов, что приводит к повышению вязкости бронхиального секрета. При достижении критического уровня вязкости цилиарные клетки оказываются не в состоянии удалять секрет из дыхательных путей. После этого цилиарные клетки утрачивают реснички. Очевидно, что нарушение эвакуации мокроты приводит к росту воспалительных осложнений. Повреждение реснитчатого эпителия выявляются уже через 10 минут вентиляции сухим газом. Процесс восстановления ресничек длительный и энергозатратный. Длительность восстановления зависит от большого количества факторов и в каждом случае индивидуальна, но в среднем занимает 2-3 недели после восстановления влажности и нормальной температуры дыхательной смеси.

Важно отметить, что после того как резервы увлажнения с поверхности трахеи и бронхов исчерпаны и неувлажненный воздух достигает альвеол, начинается испарение с поверхности альвеол и происходит повреждение сурфактанта.

Вязкая мокрота налипает на стенки интубационной или трахеостомической трубки, сужая её просвет вплоть до полной обтурации.

Таким образом, идеальное решение задачи кондиционирования дыхательной смеси выглядит так:

**В ТРАХЕЮ ПАЦИЕНТА ДОЛЖНА ПОСТУПАТЬ
ОЧИЩЕННАЯ ДЫХАТЕЛЬНАЯ СМЕСЬ
100% ВЛАЖНОСТИ НАГРЕТАЯ ДО 37°C.**

Очевидно, холодные увлажнители барботажного и пульверизаторного типа не обеспечивают достаточного увлажнения и не согревают дыхательную смесь.

К сожалению, на основании собственного опыта, мы вынуждены отметить, что тепло-влагосберегающие фильтры для

ИВЛ при великолепной фильтрации (в том числе антибактериальной) не обеспечивают необходимого увлажнения.

Долгое время лучшими были нагревательные увлажнители типа "Benett"(аппараты ИВЛ Drager), где в закрытой емкости с большой поверхностью испарения автоматически поддерживается нужная температура воды. Недостатком этих увлажнителей является то, что при движении по шлангу дыхательного контура к пациенту дыхательная смесь несколько охлаждается, а влага конденсируется на стенках шлангов.

В настоящее время лучшими являются увлажнители - обогреватели, где в дополнение к емкости испарителя в шлангах проложен нагревающий провод. Благодаря системе автоматического поддержания температуры получающей информацию из трех точек дыхательного контура удаётся добиться оптимального увлажнения и согревания дыхательной смеси и избежать выпадения конденсата в дыхательном контуре (увлажнители Fisher&Pyker).

При спонтанном дыхании, для уменьшения потерь тепла и влаги, на трахеостомическую трубку необходимо надевать тепло-влажносберегающий фильтр ("искусственный нос"), который достаточно эффективно кондиционирует дыхательную смесь, не ограничивая свободы пациента. Очень важно следить за проходимостью искусственного носа, который может забиваться слизью при кашле.

Приводим наиболее простую шкалу оценки вязкости бронхиального секрета:

- 1) жидкий - после аспирации мокроты санационный катетер чист;
- 2) умеренно вязкий - после аспирации мокроты санационный катетер сразу очищается при промывании водой;
- 3) вязкий - после аспирации мокроты санационный катетер трудно отмыть от мокроты.

Санация трахеи:

Даже при идеальном кондиционировании дыхательной смеси и при полной сохранности мукоцилиарного механизма изгнания мокроты, исключение эффективного кашля у трахеостомированного пациента, делает необходимой процедуру санации трахеи. Санацию трахеи следует производить в одноразовых перчатках специальными одноразовыми катетерами осторожно, по мере накопления слизи в верхних дыхательных путях, но не менее 8 раз в сутки. Непременным условием является хорошее вакуумное разряжение. Современные катетеры для санации имеют сбоку специальное отверстие для контроля разряжения (систему контроля разряжения). Дистальную часть катетера при манипуляции нужно держать стерильным пинцетом или корнцангом.

При введении катетера в трахею система контроля разряжения должна быть открыта. При выведении катетера из трахеи система контроля перекрывается пальцем прерывистыми движениями, с помощью которых создаётся переменное разряжение в катетере. Это является профилактикой травм слизистой трахеи, слизистая не присасывается к катетеру. После каждого выведения катетера из трахеи, катетер промывается дистиллированной водой.

Если, несмотря на адекватное увлажнение, мокрота вязкая, больному назначают препараты, разжижающие мокроту. С этой целью больному проводят ингаляции с флуимуцилом, а в трахеостомическую трубку во время санации заливают 5-6 мл диоксидина 1%, разведенного физиологическим раствором в соотношении 1:10.

Категорически запрещается одним катетером санировать полость рта, а затем трахею.

Современным методом обеспечения санации трахеи у реанимационных пациентов является использование закрытых систем. Система включает в себя санационный катетер, помещенный в закрытый пластиковый чехол и коннекторы. Система подключается к трахеостомической трубке через вертлюжный

коннектор, дыхательному контуру и вакуум-асpirатору. При необходимости санации аспирационный катетер захватывается рукой через пластиковый чехол и вводится в трахею. На выходе катетера открывается клапан контроля разрежения и производится аспирация. Санационный катетер имеет дополнительный канал, который открывается на кончике катетера. Этот канал используется для введения 2-4 мл физ.раствора в тех случаях, когда отхождение мокроты затруднено. Дополнительный канал используется так же для промывания основного просвета катетера после каждой санации. Промывание осуществляется при извлеченном из трахеи катетере, включенном вакуумном аспираторе и открытом клапане контроля разрежения.

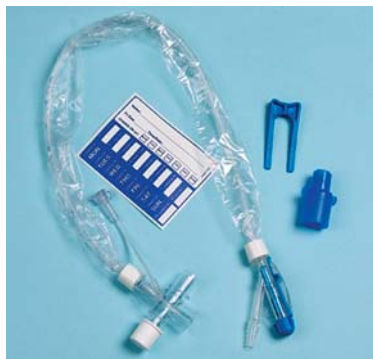

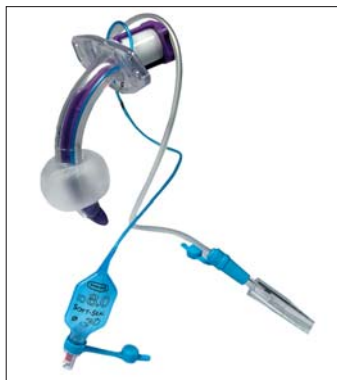Рисунок 12. Закрытая система для санации трахеобронхиального дерева ("SuctionPro 72", Portex).

Все выше перечисленные манипуляции осуществляются без отключения больного от ИВЛ и разгерметизации дыхательного контура. Применение закрытых систем помогает избежать эпизодов гипоксии, связанных с санацией и временным прекращением ИВЛ у пациентов с тяжелыми респираторными нарушениями. Так же снижается риск инфекционных осложнений - исключается случайное эндотрахеальное использование катетера, предназначенного для санации ротоглотки, и значительно уменьшается риск перекрестной инфекции. Применение системы повышает общую гигиеничность процедуры санации трахеи -

мокрота больного поступает исключительно в сборную емкость аспиратора и не вызывает биологического загрязнения белья пациента, помещения и медицинского персонала. Система 'SuctionPro 72' (Portex) рассчитана на 72 часа работы, и все это время остается присоединенной к дыхательному контуру. Реальное время эксплуатации системы зависит от вязкости мокроты и, соответственно, от адекватного увлажнения дыхательной смеси.

Санация ротоглотки:

Важную роль в уходе за пациентами с нарушениями сознания и бульбарными расстройствами играет регулярная обработка и санация ротоглотки. В качестве средств для обработки ротовой полости мы рекомендуем использовать "Гексорал", "Стопангин" и "Биопарокс". В носовые ходы следует 2-3 раза в сутки закапывать 0,1% раствор Диоксидина или инсуфлировать "Биопарокс". Следует проводить регулярное удаление инфицированных выделений из пространства над раздутой манжетой трахеостомической трубки. Эта процедура является значимым фактором в профилактике микроаспирации и развития вентилятор-ассоциированной пневмонии. При любых нарушениях глотания (бульбарный и псевдобульбарный синдром, коматозное состояние) у трахеостомированного пациента мы рекомендуем использовать специальные трахеостомические трубки с встроенным каналом для санации надманжеточного пространства ("Suctionaid", Portex).



*Рисунок 13.
Трахеостомическая
трубка с возможностью
надманжеточной
аспирации
("Suctionaid", Portex).*

Санация надманжеточного пространства проводится с помощью вакуум-аспиратора или шприца объемом 5-10 мл, подсоединенных к отводу канала для санации. Канал санации надманжеточного пространства можно использовать для введения лекарств при лечении воспалительных процессов гортани и верхних отделов трахеи.

При подаче потока воздуха или кислорода через канал санации надманжеточного пространства создаются условия для фонации и речи у трахеостомированного пациента без риска аспирации.

Замена трахеостомической трубки:

У пациента со сформированной трахеостомой замена трахеостомической трубки обычно не представляет сложности. Во всех сомнительных случаях, при несформированной стоме и при наличии паратрахеальных карманов нужно пользоваться проводником. В качестве проводника можно использовать отрезок подходящего по диаметру санационного катетера или неспадающегося желудочного зонда. Длина проводника должна превосходить длину трубки не менее чем в три раза. Проводник заводят в трахею через канал удаляемой трубки до удаления. Следует помнить, что если размеры стомы точно соответствуют диаметру трахеостомической трубки интервал времени между удалением старой трубки и постановкой новой должен быть минимальным т.к. за счет сокращения тканей передней поверхности шеи стома может быстро уменьшиться в диаметре. В этом случае может потребоваться бужирование стомы. Для бужирования мы рекомендуем воспользоваться набором интубационных трубок разных диаметров с шагом увеличения диаметра - 1мм (от минимального легко вводимого, до необходимого). До и после замены трубки следует: 1- увеличить концентрацию кислорода в дыхательной смеси и 2- выполнить санацию трахеи (аспирацию мокроты и слюны). У пациента с нарушением функции глотания процедура замены трахеостомической трубки начинается с санации ротоглотки.

В первые 5 суток после выполнения ПДТ без крайней необходимости не рекомендуется менять трубку, т.к. стома ещё не успела сформироваться и можно получить ряд нежелательных осложнений, описанных выше.

Специфика детского возраста. Учитывая склонность к воспалительным и пролиферативным процессам слизистой дыхательных путей, а также относительно меньший просвет трахеи в детском возрасте принципиальное значение имеет тщательная и частая санации ротоглотки, применение широкого спектра местных антисептических и противовоспалительных средств. Так нередко применяются глазная гидрокортизоновая мазь и "Дермазин" (основное действующее вещество сульфадиазин серебра) для обработки трахеостомических трубок.

У детей в возрасте до 5 лет лучшие результаты получены при использовании трахеостомических трубок без герметизирующих манжет.

Деканюляция

Первым условием успешной деканюляции трахеостомированного пациента является восстановление адекватного самостоятельного дыхания.

Поскольку деканюляция предполагает закрытие стомы и переход больного на дыхание через естественные дыхательные пути мы должны убедиться в том, что:

1) качество глотания восстановилось и защита от аспирации за счет использования трубок с герметизирующими манжетками уже не нужна;

2) сопротивление дыхательных путей потоку воздуха выше стомы не приводит к повышению цены дыхания до критического уровня (формирования дыхательной недостаточности).

Методы оценки готовности пациентов к деканюляции:

1. Выполняется ларинготрахеоскопия для оценки проходимости гортани и трахеи и исключения факторов, препятствующих деканюляции (стеноз трахеи или трахеопищеводный свищ) Оценивается положение и подвижность над-

гортанника и голосовых складок.

2. Может ли пациент использовать трубку без герметизирующей манжетки? Рекомендуем широко распространенный метод с использованием водного раствора метиленового синего с бронхоскопическим контролем. Для этого удаляют воздух из манжетки, в полость рта больного заливают немного раствора метиленовой синьки и проводят бронхоскопический контроль через трахеостому. Если синька попадает в трахею, качество глотания не ещё недостаточно восстановилось для безопасного перехода на использование безманжеточных трахеостомических трубок и больного деканюлировать рано.

3. Если пациент успешно проходит этот тест, третий этап предполагает ведение пациента со сдутой манжетой не менее суток.

4. Когда третий этап пройден, выполняется тест с закрытием внешнего отверстия трахеостомической трубки колпачком (можно заклеить лейкопластырем), при этом устанавливается трубка меньшего диаметра. Рекомендуемая продолжительность теста - сутки.

5. Если четвертый этап успешно пройден можно деканюлировать пациента. Если нет, - используются трубки с фонационным клапаном типа шпрех-канюли Бизальского (имеющие не цилиндрическую, коническую форму эндотрахеальной части) или с фенестрацией (окном) в области внешней кривизны изгиба трубки. Использование таких трубок позволяет пациенту пройти адаптацию к возобновлению дыхания через естественные дыхательные пути.

После деканюляции пациент находится под наблюдением медперсонала первые несколько суток. Стерильные салфетки, закрывающие стому, удобно фиксировать на шее лейкопластырем. Рекомендуем наносить на салфетки антибактериальные мази.

После закрытия стомы пациенту рекомендуется проходить осмотр и фиброларинготрахеоскопию через 3 недели и через полгода.

Заключение

Primo non nocere!

(Прежде всего не вреди!)

Чем объяснить негативное отношение к операции трахеостомии целого ряда глубокоуважаемых и опытных специалистов? Мы считаем, что основополагающий, нравственный принцип медицины, взятый эпитафией к этой главе, поможет нам найти ответ на этот вопрос. Существует два вида трахеостомий и нельзя их путать. Первый вариант это экстренная трахеостомия, выполняемая фактическими любыми подручными колющими или режущими инструментами, позволяющая спасти человеку жизнь от асфиксии инородными предметами, во внеклинических условиях. Безусловно, даже у врачей, эта ситуация вызывает негативизм.

Второй вариант - это плановая операция в условиях современной клиники, выполняемая со всей ответственностью и тщательностью, позволяющая улучшить результаты лечения и защищающая пациента от жизнеугрожающих осложнений. Позволим себе повторить: Операцию трахеостомии следует рассматривать не как учебную операцию для тренировки молодых ординаторов, а как хирургическое вмешательство на жизненно важных органах. В составе бригады выполняющей эту операцию должен быть специалист, в совершенстве владеющий техникой трахеостомии и несущий всю полноту ответственности за исход операции. Это, во-первых, а во-вторых, тщательный уход позволит не допустить развития большинства поздних осложнений.

Пункционно - дилатационная и открытая хирургическая, - что предпочесть? О преимуществах ПДТ было уже много сказано. Владеть нужно обеими методиками. Мы не можем рекомендовать ПДТ у детей, - трахея мягкая и при пункции проминировать, а для контроля нужен специальный, тонкий, педиатрический фиброскоп.

В отделении реанимации НИИ нейрохирургии им. Н.Н.Бурденко, где работают авторы пособия, в настоящее время выполняются преимущественно пункционно - дилатационные трахеостомии.

Мы желаем Вам успехов в работе и постараемся ответить на Ваши вопросы письменно, или при личной встрече. Особенно будем признательны за те вопросы, на которые ответить не сможем.

Приводим собственный опыт за последние семь лет.

Методики ПДТ и возраст пациентов с 2000 года до 2007 года

Распределение по возрасту	Кол-во пациентов	%
более 16 лет	598	90,5
менее 16 лет	69	10,4
Использованные методики		
Ciaglia	68	9,4
Griggs	440	66,4
комбинированная	159	24,2

Осложнения ПДТ в 667 наблюдениях в период с 2000 до 2007 года

Интраоперационные и ранние осложнения	Кол-во пациентов (n=667)	%
Кровотечения*		
до 10 мл	195	29
до 50 мл	20	3
Пневмоторакс**		
Эмфизема в области шеи	4	0,6
Отсроченные осложнения		
Инфекция в области раны	3	0,4
Деканюляция в 1-5 сутки**	3	0,4
Стеноз трахеи	20	3
Трахеопищеводный свищ	6	0,9
Кровотечение из брахиоцефального ствола	4	0,6

* - в двух случаях (0,36%) в ходе ПДТ кровотечение потребовало перехода на открытую хирургическую трахеостомию.

** - до 2002 года.

Литература

1. Бердикян А. С. Чрезкожная дилатационная трахеостомия. Вестник интенсивной терапии. 1999., № 1.
2. Горячев А. С., Савин И. А., Горшков К. М., Конков М. Н., Ольхина Е. В., Волкова М. В. Ранняя трахеостомия у больных с опухолями задней черепной ямки в послеоперационном периоде. Журнал Анестезиология-Реаниматология. №2 2004; стр. 58-61.
3. Горячев А.С., Савин И.А, Пуцилло М.В., Брагина Н.Н., Соколова Е.Ю., Щепетков А.Н., Фокин М.С., Волкова М.В. Нарушения глотания у больных с повреждением ствола головного мозга. Шкала оценки и терапевтическая стратегия. Журнал Вопросы нейрохирургии. №4, 2006 стр. 27 - 32.
4. Кассиль В.Л., Выжигина М.А., Лескин Г.С. Искусственная и вспомогательная вентиляция легких. Москва. 2004.
5. Паршин В.Д. Диагностика, профилактика и лечение рубцовых стенозов трахеи: Дис. Доктора мед. наук. Москва. 2000.
6. Паршин В.Д. Хирургия рубцовых стенозов трахеи Москва 2003г.
7. Савин И.А., Горячев А.С., Горшков К.М., Парфенов А.Л, Фокин М.С., Попугаев К.А., Щепетков А.Н. Транскутанная дилатационная трахеостомия в детском возрасте. Журн. Анестезиология и Реаниматология. 2006. №1. стр. 65 -69.8. Савин И.А., Горячев А.С., Горшков К.М., Щепетков А.Н., Фокин М.С. Транскутанная дилатационная трахеостомия в остром периоде у больных с проникающей черепно-мозговой травмой, осложненной внутричерепной гипертензией. Анестезиология и Реаниматология. 2006. № 6. стр. 65 - 69.
8. Сатишур О.Е. Механическая вентиляция легких Москва 2006г.
9. Фокин М.С. Горячев А.С., Савин И.А., Горшков К.М. Интенсивная терапия в раннем послеоперационном периоде у больных с опухолями ЗЧЯ. Пособие для врачей. Минздрав РФ Москва. 2004.
10. Фоломеев В.Н. Восстановительное лечение больных с постинтубационными стенозами гортани и трахеи Дис. Доктора мед. наук. Москва. 2001.
- 11.Эпштейн С.Л., Романовский Ю.Я., Назаров В.В., Чрезкожная трахеостомия - оптимальная альтернатива стандартной методике. Вестник интенсивной терапии 1997; № 4 стр 33.
12. Mayberry JC; Wu IC; Goldman RK; Cervical spine clearance and

neck extension during percutaneous tracheostomy in trauma patients
Crit Care Med 2000 Oct; 28(10):3436-40.

13. Friedman Y., Fildes J., Mizock B et al. Comparison of percutaneous and surgical tracheostomies. Chest 1996;110: 480-485.

14. Crofts S., Alzeer A., Mc Guire C.P., Wong D.T., Charles D. A comparison of percutaneous and operative tracheostomies in intensive care patients. Can J Anaesth 1995; 42: 775-779.

15. Gracham J.S., Mulloy R.H., Sutherland ER., Rose S. Percutaneous versus open tracheostomy: a retrospective cohort outcome study. J Trauma 1996; 36: 245-248.

16. Caldicott L.D., Oldroyd G.J., Bodenham A.R., An evaluation of, new percutaneous tracheostomy kit. Anaesthesia 1995; 50:49-51.

17. Griggs W.M., Myburgh J.A., Worthley L.I.G., A prospective comparison of percutaneous tracheostomy technique with standard surgical tracheostomy. Intensive Care Med 1991;17:261-263.

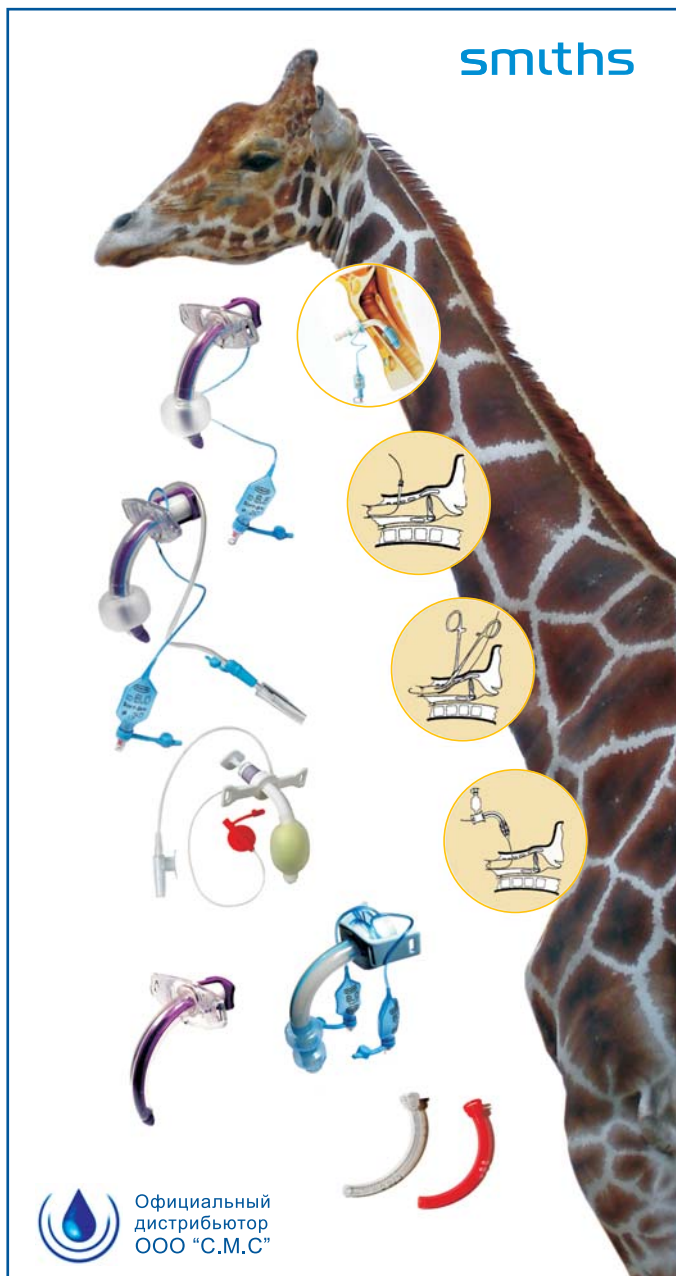
18. Raimody A., et al.:Posterior Fossa Tumors, 1993 Springer-Verlag, 211 p.

19. Silvester W., Goldsmith D. et al. Percutaneous versus surgical tracheostomy: A randomized controlled study with long term follow up
Crit Care Med 2006 Vol. 34 No 8 p1-8.

Оглавление:

Введение.....	3
Материально-техническое обеспечение метода.....	4
Противопоказания и показания.....	6
Принятие решения о целесообразности выполнения трахеостомии.....	6
Сроки выполнения операции трахеостомии.....	9
Алгоритм принятия решения о трахеостомии.....	10
Протокол оценки нарушений глотания у больных с бульбарным синдромом.....	12
Операция трахеостомии.....	19
Пункционно-дилатационная трахеостомия (ПДТ).....	24
Особенности методики (ПДТ) в нейрохирургической клинике.....	31
Возможные осложнения трахеостомии и их профилактика.....	35
Осложнения во время операции.....	35
Послеоперационные осложнения.....	40
Уход за трахеостомированными больными.....	45
Профилактика и лечение раневой инфекции.....	45
Увлажнение.....	46
Санация трахеи.....	50
Санация ротоглотки.....	52
Замена трахеостомической трубки.....	53
Деканюляция.....	54
Заключение.....	56
Литература.....	58

Трахеостомия: современные методики



The advertisement features a giraffe's head and neck on the right side. The word "smiths" is written in blue lowercase letters in the upper right corner. On the left side, there are several pieces of medical equipment, including tracheostomy tubes, ventilator connectors, and a manual resuscitator. On the right side, there are three circular diagrams illustrating different tracheostomy techniques: the top one shows a surgical approach with a blue tube, the middle one shows a tracheostomy table with a patient's head in a specialized position, and the bottom one shows a tracheostomy table with a patient's head in a different position. At the bottom left, there is a logo consisting of a blue water drop inside a circle, followed by the text "Официальный дистрибьютор ООО 'С.М.С.'" (Official distributor LLC 'S.M.S.').

smiths

Официальный дистрибьютор
ООО "С.М.С."